DOI:10.5937/pramed1602013L

ANATOMSKI STATUS ORGANA MALE KARLICE PRE I NAKON TRANSOBTURATORNIH SLING PROCEDURA (TVT-O) I PREDNJE KOLPOPLASTIKE U TERAPIJI STRES URINARNE INKONTINENCIJE

KORESPONDENT

DARKO LAKETIĆ

Klinika za Urologiju KBC „Dragiša Mišović“ Dedinje, Beograd

drlaketic@orion.rs

AUTORI

Laketić Darko
Klinika za Urologiju, Kliničko Bolnički Centar „Dragiša Mišović“ - Dedinje Beograd

SAŽETAK

Ispitivali smo anatomski status organa male karlice pre i posle operacije stres urinarne inkontinencije upotrebom metode Tension Free Vaginal Tape Obturator Technique (TVT-O). U ovoj prospektivnoj studiji analizom je obuhvaćeno 40 pacijentkinja lečenih na Urološkoj klinici u Nišu i Urološkom odeljenju u Prokuplju između maja 2009 i februara 2012 godine kod kojih je kliničkim pregledom i dijagnostičkim pretragama postavljena dijagnoza stres urinarne inkontinencije i anatomskog spada prednjeg vaginalnog zida. Kod svih žena je primenjena operativna tehnika transobturatornog plasmana trake od “unutra prema spolja”(TVT-O) a kod anatomskog spada većeg od gradusa II i prednja kolpoplastika.Ispitivao se anatomski status karličnog dna pomoću Organ prolapse Quantitative(POP-Q sistem) pre i posle operacije. Njihova prosečna starost je 61 godina. Kod 30 pacijentkinja je korišćena spinalna a kod 10 opšta anestezija. Intraoperativni gubitak krvi ja bio ispod 50ml. Nije bilo povreda mokraćne bešike, krvnih i nervnih sudova. Postoji statistički značajna razlika u anatomskom statusu pre i posle operacije. Postoji značajno korigovanje anatomskog defekta prednjeg vaginalnog zida pacijentkinja pre i posle operacije. Postoperativno je postojao recidiv anatomskog spada kod onih bolesnica koje su imale i najveći defekt anataomskog spada preoperativno.Takođe, recidiv se desio onim bolesnicama kod kojih je ranije već rađena operacija kolpoplastike prednjeg vaginalnog zida.Takođe treba naglasiti da postoje predisponirajući činioci koji deluju na nastanak anatomskog spada i pojavu postoperativnog recidiva kao što je urođena slabost struktura karličnog dna.

Ključne reči: anatomski, spad, transobturatorni, sling

UVOD

Etiologija prolapsa karličnih organa nije u celosti poznata, ali se pretpostavlja da je povezana s vaginalnim porođajem.Kliničkoj manifestaciji ovog poremećaja doprinose i neki drugi činioci poput slabosti karlične muskulature i vezivnog tkiva, konstitucija bolesnice, operacije u području male karlice, gubitak estrogenih hormona najčešće zbog starosti, lekovi i faktori koji povećavaju intraabdominalni pritisak kao što su npr. teški fizički rad i nošenje teških tereta, opstipacija, gojaznost i hronična opstruktivna plućna bolest [1]. Prilikom porođaja dece velike porođajne težine i dugotrajnijeg zastoja glavice na izlazu može doći do prevelikog rastezanja ili oštećenja mišića (m. levator ani) i fascija male karlice (pubocervikalna, rektovaginalna) i povrede n. pudendusa [2]. Slabost vezivnog tkiva kod određene grupe bolesnica dodatni je etiološki faktor u nastanku prolapsa karličnih organa i stres inkontinencije [3].

Jedini objektivan sistem za utvrđivanje anatomskog spada jeste Pelvic Organ prolapse Quantitative (POP-Q sistem) koji služi za opisivanje, određivanje težine i stadijuma poremećaja potporne funkcije karličnog dna u žena. POP-Q sistem je prihvaćen i od strane International Continence Society [4].

Klasifikacija prolapsa genitalnih organa vrši se na osnovu jasno definisanih anatomskih referentnih tačaka. Postoje dve vrste referentnih tačaka:

1. fiksna referentna tačka (himen)
2. definisane referentne tačke merenja(šest tačaka čiji se položaj određuje u odnosu na himen)

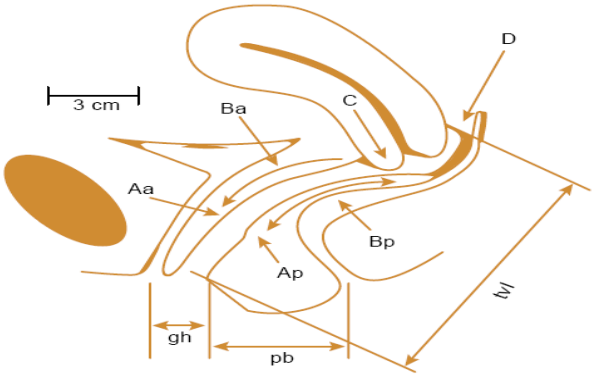

Slika 1. Definisane tačke merenja pri određivanju stepena genitalnog spada prema POP-Q sistemu

Položaj definisanih tačaka izražava se u centimetrima (cm) i može imati negativan preznak (ukoliko se tačke nalaze proksimalno u odnosu na himen), ili pozitivan predznak(ukoliko se tačke nalaze distalno u odnosu na himen). Npr. ako grlić prominira ispred introitusa vagine 3 cm, to ćemo označiti kao +3 cm (Slika 1.).

Stadijumi genitalnog prolapsa:

STADIJUM 0

Nema genitalnog prolapsa. Tačke Aa, Ap, Ba i Bp su u poziciji –3cm.

Tačka C = totalna dužina vagine , Tačka D = totalna dužina vagine +2cm.

STADIJUM I

Kod I stadijuma prolapsa nema posebnih kriterijuma osim da je najdistalnija tačka spada više od 1cm iznad himena(vrednosti svih definisanih tačaka moraju biti <–1cm).

STADIJUM II

Kod stadijuma II najdistalnija tačka prolabiranog segmenta materice ili vagine je 1 cm ili manje iznad ili ispod himena (kvantifikacija ovog stadijuma je -1 cm do +1cm).

STADIJUM III

Kod stadijuma III najdistalnija tačka prolabiranog segmenta materice ili vagine je više od 1 cm ispod nivoa himena ali je maksimalni spad manji za 2 cm od totalne dužine vagine(kvantifikacija ovog stadijuma je >+1cm ali < + totalna dužina vagine -2cm).

STADIJUM IV

Kod stadijuma IV postoji totalna everzija genitalnih organa.Najdistalnija tačka prolabiranog segmenta materice ili vagine je najmanje totalna dužina vagine -2 cm(kvantifikacija ovog stadijuma je > totalna dužina vagine –2cm). U većini slučajeva ta najdistalnija tačka odgovara donjoj ivici grlića materice.

Operativni pristup ovom problemu ima za cilj da obezbedi potporu u predelu središnjeg dela uretre bez zatezanja[5]. Osnovni princip dejstva se sastojao u indukciji stvaranja periuretralnog kolagena koji obezbeđuje podršku uretri uz korišćenje transobturatornog pristupa gde se izbegavaju komplikacije retropubičnog pristupa [6].

CILJ RADA

Ispitivali smo anatomski status organa male karlice pre i posle operacije stres urinarne inkontinencije upotrebom metode Tension Free Vaginal Tape Obturator Technique (TVT-O).

MATERIJAL I METODE

Prospektivnom studijom je obuhvaćeno 40 žena sa anatomskim spadom prednjeg zida vagine i SUI(prosečne starosti 61±5,8 godine). Preoperativno su sve bolesnice obrađene labaratorijski, klinički, urodinamski.Kliničko ispitivanje se sastojalo u izvođenju klasičnih kliničkih testova za ispitivanje SUI(stres test,jednočasovni Pad test, Test mobilnosti uretre), kliničko utvrđivanje anatomskog statusa karličnog dna pomoću Pelvic Organ prolapse Quantitative (POP-Q sistem). Kod svih žena je primenjena operativna tehnika transobturatornog plasmana trake od "unutra prema spolja" (TVT-O) a kod anatomskog spada većeg od gradusa II i prednja kolpoplastika. Traka je napravljena od monofilamentnog polipropilena a plasira se u projekciji središnjeg dela uretre.

Statistički testovi koji su korišćeni su t-test i Willcoxon-ov test. Korišćen je nivo značajnosti od $p<0,001$.

REZULTATI

Najvažniji klinički i urodinamski nalazi pre i posle operacije prikazani su na Tabeli 1. Statistički značajna razlika postojala je u prosečnim vrednostima testa mobilnosti uretre, PAD test-a, stres test-a preoperativno i šest meseci nakon operacije. Kod ostalih urodinamskih parametara nije nađena statistički značajna razlika pre i posle operacije iz razloga što sama operacija nije imala značajan uticaj na protok urina, cistometrijski kapacitet i postojanje rezidualnog urina [7].

Kod svih pacijentkinja je bio klinički i anatomski evidentiran spad različitog stepena. Anatomski spad prvog i drugog stepena imale su po 10/40 (25%) pacijentkinja. Anatomski spad trećeg stepena imale su 14/40 (35%) pacijentkinja, dok su spad četvrtog stepena imale 6/40 (15%) pacijentkinja. (Tabela 2.)

Kod 20 pacijentkinja sa spadom ≤gr II je plasiran graft bez korekcije cistocele, dok je kod 20 pacijentkinja sa spadom >gr II urađena i prednja kolpoplastika pored plasmana grafta. Nakon 6 meseci od operacije plasmana grafta i prednje kolpoplastike kod 2/40 (5%) pacijentkinje je došlo do progresije spada. (Tabela 3.)

DISKUSIJA

Transvaginalne bestenzione trake predstavljaju minimalno invazivnu operativnu tehniku.Transobturatorni pristup obezbeđuje plasiranje trake kroz perinealni segment, ne ulazeći u prostor male karlice, za razliku od retropubičnog pristupa. Mokraćna bešika, pudendni živac, femoralni i obturatorni neurovaskularni elementi su daleko od puta disekcije. Upravo su zbog toga komplikacije vrlo retke.

Takođe suburetralno postavljena potpora uretri u vidu sintetske polipropilenske trake koja se poput praćke postavlja ispod središnjeg dela uretre obezbeđuje podršku središnjem delu uretre bez zatezanja ili fiksiranja za okolne structure [8,9]. U našoj seriji zadovoljavajuće rezultate dobili smo kod 95% bolesnica, a prema podacima iz literature taj procenat se kreće od 84% do 95% [10]. Pre svega na ovaj način se imitira fiziološka anatomska potpora perinealne fascije i daje stabilnost uretri [11]. Sa druge strane oštećenje ovih struktura neki autori povezuju sa oštećenjem neuroloških elemenata ovog regiona [12].

Takođe ne manje značajno je još uvek otvoreno pitanje koliko zategnuti sling traku.Test kašljanja je već tradicionalno korišćen u toku operacije(mi ga takođe koristimo kada se koristi spinalna anestezija) ali se ne može dokazati koliko je pouzdan.

Tabela 1. Najvažnije kliničko i urodinamsko ispitivanje preoperativno i šest meseci nakon operacije

Kliničko i urodinamsko ispitivanje	Preoperativno Xsr±SD	Postoperativno šest meseci Xsr±SD	Statistička značajnost(p)
Cotton swab test (stepeni ◦)	72,6±19,2	26,8±12,9	<0,000
Pozitivan stres test (n)	40(100%)	1(2,5%)	<0,000
PAD test (gr)	4,48±2,1	0,85±0,1	<0,000
Maksimalni protok (ml/s)	24,5±5,4	25,6±7,1	0,253*
Rezidualni urin (ml)	33±25	38±35	0,549*
Maksimalni cistometrijski kapacitet (ml)	373±24	305±15	0,030*

* Nije statistički signifikantno

Tabela 2. Kvantifikacija anatomskog spada prednjeg vaginalnog zida kod ispitivane grupe

Stepen	Opis	Pre operacije
Stepen 0	Nema prolapsa	0/40(0%)
Stepen I	Najdistalnija tačka spada je >1cm iznad himena	10/40(25%)
Stepen II	Najdistalnija tačka spada je </= 1 cm iznad ili ispod himena	10/40(25%)
Stepen III	najdistalnija tačka spada je > 1 cm ispod nivoa himena ali < za 2 cm od totalne dužine vagine	14/40(35%)
Stepen IV	Totalna everzija genitalnih organa; najdistalnija tačka spada je > totalna dužina vagine –2 cm	6/40(15%)

Willcoxon-ovim test-om dokazano je postojanje statistički značajne razlike u prosečnim vrednostima POP-Q sistema klasifikacije anatomskog spada kod ispitivane grupe pre i posle operacije(p<0,001).

Tabela 3. Anatomski status organa male karlice preoperativno i postoperativno kod ispitivane grupe

Cistocela	Preoperativno	Postoperativno	
	POP-Q	Bez progresije	Sa progresijom
Cistocela ≤gr II	20/40 (50%)	20/40 (50%)	0/40 (0%)
Cistocela >gr II	20/40 (50%)	18/40 (45%)	2/40 (5%)

Kao naročiti problem navodi se problem "skupljanja" trake nakon izvesnog vremena. Kod problema "skupljanja" trake smatra se da sa pravilnom selekcijom pacijentkinja(ne operisati pacijentkinje sa kompromitovanom uretralnom funkcijom i stres inkontinencijom) jer dolazi do pogoršanja simptomatologije [13]. Ovo je takođe vrlo značajno zbog toga što sam plasman trake izaziva intenzivnu proliferaciju vezivnog tkiva i na taj način ponovo uspostavlja anatomsku stabilnost tog regiona [14]. Sama anatomija karličnog dna je vrlo složena jer nekoliko vrlo značajnih ligamentarno-mišićnih omči ima suspenzornu ulogu i drži čitavu strukturu male karlice stabilnom [15].

Kod pacijentkinja sa spadom II stepena i manjim postoperativno nije došlo do progresije anatomskog spada u viši gradus.Kod dve pacijentkinje sa progresijom anatomskog spada je već ranije rađena operacija iz istog razloga te je uzrok progresije verovatno postojanje urođene slabosti struktura karličnog dna [16]. Drugi razlog zašto progresije anatomskog defekta u grupi sa spadom manjim od II gradusa je verovatno taj što se plasmanom trake u projekciji srednje uretre stvorila značajna potpora tom regionu [17].

U grupi sa spadom većim od II stepena kod osamnaest pacijentkinja je operacijom uspešno korigovan anatomski defekt dok je kod dve pacijentkinje šest meseci nakon operacije došlo do pojave ponovnog spada.Upravo kod dve pacijentkinje sa najvećim stepenom spada preoperativno došlo je do recidiva što potvrđuje stav da se nakon hirurške korekcije spada recidiv najčešće javlja kod pacijentkinja koje su imale anatomski defekt većeg gradusa preoperativno [18].

ZAKLJUČAK

Postoji značajno korigovanje anatomskog defekta prednjeg vaginalnog zida pacijentkinja pre i posle operacije. Postoperativno je postojao recidiv anatomskog spada kod onih bolesnica koje su imale i najveći defekt anatomskog spada preoperativno. Takođe, recidiv se desio onim bolesnicama kod kojih je ranije već rađena operacija kolpoplastike prednjeg vaginalnog zida.

Takođe treba naglasiti da postoje predisponirajući činioci koji deluju na nastanak anatomskog spada i pojavu postoperativnog recidiva kao što je urođena slabost struktura karličnog dna ali i faktori poput postojanja pridruženih oboljenja (hronična opstipacija, HOBP, itd) kao i težak fizički rad.

LITERATURA

1. Abrams P, Blaivas JG, Stanton SL, Andersen JT. The standardisation of terminology of lower urinary tract function. World J Urol 1989; 4(6):233-45.
2. Hunskaar S, Burgio K, Diokno A. Epidemiology and natural history of urinary incontinence in women. Urology 2003; 62:16-23.

3. Delancey JO, Kearney R, Chou Q. The appearance of levator ani muscle abnormalities in magnetic resonance images after delivery. Obstet Gynecol 2003; 101:46-53.
4. Bump RC, Mattiasson A, Bo K, Brubaher LP, Delancey JO, Klarskov P, Shull BL. The standardization of terminology of female pelvic organ prolapse and pelvic floor dysfunction. Am J Obstet Gynecol 1996; 175(1):10-7.
5. Stanton SL. Some reflections on tension-free vaginal tape; a new surgical procedure for treatment of female urinary incontinence. Int Urogyn J 2001; Suppl 2:S1-S2.
6. Waltregny D, Gaspar Y, Reul O, Hamida W, Bonnet P, De Leval J. TVT-O for the treatment of female stress urinary incontinence: Results of a prospective study after a 3-year minimum follow-up. Eur Urol 2007; 1:10-9.
7. Petros PE. Vault prolapse I: Dynamic supports of the vagina. Int Urogynecol J 2001; 12:292-5.
8. De Lancey JO. Structural support of the urethra as it relates to stress urinary incontinence: the hamoch hypothesis. Am J Obstet Gynecol 1994; 170:1713-20.
9. Ulmsten U, Henriksson L, Johansson P. An ambulatory surgical procedure under local anesthesia for treatment of female urinary incontinence. Int Urogynecol J 1996; 7:81-6.
10. Debodinance P, Delporte P, Engrand JB, Boulogne M. Tension-free vaginal tape (TVT) in the treatment of urinary stress incontinence: 3 years experience involving 256 operations. Eur J Obstet Gynecol Reprod Biol 2002; 105: 49–58.
11. Roberts WH, Habenicht J, Krishingner G (1964) The pelvic and perineal fasciae and their neural and vascular relationships. Anat Rec 149:707–72.
12. Tamakawa M, Murakami G, Takashima K, Kato T, Hareyama M (2003) Fascial structures and autonomic nerves in the female pelvis: a study using macroscopic slices and their corresponding histology. Anat Sci Int 78:228–242.
13. Kuo HC. Anatomical and functional results of pubovaginal sling procedure using polypropylene mesh for the treatment of stress urinary incontinence. J Urol 2001; 166:152–7.
14. Tansatit T, Apinuntrum P, Phetudom T, Phanchart P (2013) New insights into the pelvic organ support framework. Eur J Obstet Gynecol Reprod Biol 166:221–225
15. Pit MJ, De Ruiter MC, Lycklama A, Nijeholt AA, Marani E, Zwartendijk J (2003) Anatomy of the arcus tendineus fasciae pelvis in females. Clin Anat 16:131–137
16. Ward LK, Hilton P. A prospective multicenter randomized trial of tension-free vaginal tape and colposuspension for primary urodynamic stress incontinence: Two-year follow-up. Am J of Obstet and Gynecol 2004; 190:324-31.
17. Bai WS, Kang YJ, Rha HK, Lee SM, Kim YJ, Park HK. Relationship of urodynamic parameters and obesity in women with stress urinary incontinence. J of reprod medic 2002; 47:559-63.
18. Kenton K, Sadowski D, Shott S, Brubaker L. A comparison of women with primary and reccurent pelvic prolapse. Am J Obstet Gynecol 1999; 180:1415-8.

ENGLISH

ANATOMY OF THE FEMALE PELVIC VISCERA BEFORE AND AFTER TRANSOBTURATOR TAPE PROCEDURES AND ANTERIOR VAGINAL WALL REPAIR IN PATIENTS WITH STRESS URINARY INCONTINENCE

Laketić Darko
Urology clinic, Clinical Hospital Center „Dr DragišaMišović“ – Dedinje Belgrade, Serbia

SUMMARY
Anatomy of the female pelvic viscera was investigated before and after the Tension free Vaginal tape (TVT-O). Forty patients were included in the study. Surgery was performed between 2009 and 2012 in Clinic of Urology (Clinical Center Nis) and Department of Urology (Municipal Hospital Prokuplje). Stress Urinary Incontinence (SUI) and anterior vaginal wall prolapse was confirmed in all patients. In all patients with anterior vaginal wall prolapse (grade≥2) both tension free vaginal tape (TVT-O) and anterior vaginal wall repair were performed. Pelvic Organ Prolapse Quantification (POPQ) system was used for the evaluation of prolapse before and after the surgery. Mean age of patients was 61 years. Spinal anesthesia was performed in thirty patients and general anesthesia in 10 patients. Intraoperative blood loss was under 50 ml. There were no bladder, nerve and blood vessels injuries . Thirty eight out of forty patients (95%) were satisfied with the outcome of the surgery. There was a significant correction of prolapse after the surgery. Recurrence of prolapse was found in patients with the high grade prolapse before the surgery, as well as, in patients with the history of previous anterior vaginal repair. Pelvic organ prolapse, congenital or acquired, is supported by the congenital weakness of the pelvic floor.

Key words: anatomically, decline, transobturator, sling