doi:10.5937/pramed1702063L

ADHEZIVNE KERAMIČKE NADOKNADE - MINIMALNO INVAZIVNA ALTERNATIVA KOD HIPODONCIJE GORNJIH LATERALNIH SEKUTIĆA

KORESPONDENT

LAZIĆ DRAGOSLAV

Medicinski fakultet Univerziteta u Prištini, Kosovska Mitrovica

✉ dragoslav_lazic@yahoo.com

AUTORI

Lazic Dragoslav, Pavlović Jasna, Todić Jelena, Jovanović U.
Medicinski fakultet Univerziteta u Prištini, Katedra za stomatologiju, Kosovska Mitrovica

SAŽETAK

Ovaj prikaz slučaja opisuje primenu različitih adheizvno cementiranih nadoknada napravljenih od srodnih ali ne i identičnih vrsta keramičkih materijala u terapiji urođene hipodoncije lateralnog sekutića i estetskih nedostataka na pojedinim zubima unutar osmeha kao celine. Obzirom na minimalno invazivni pristup i očuvanje prirodnih zubnih tkiva nadoknade su pružile prihvatljivu estetiku i funkcionalnost i pokazale da mogu biti sigurno i komforno rešenje za pacijenta.
Ključne reči: potpuno keramičmičke fiksne parcijalne proteze,estetika,hipodoncija lateralnog sekutića.

UVOD

Keramičke adhezivne nadoknade predstavljaju estetsku i minimalno invazivnu terapijsku mogućnost u rekonstrukciji prekinutog zubnog niza. Na ovom kliničkom primeru može se sagledati značaj interdisciplinarnog pristupa u rešavanju hipodoncije gornjih lateralnih sekutića sa posebnim osvrtom na primenu adhezivnih keramičih nadoknada kao finalno estetsko rešenje unutar osmeha i lica kao celine.

Hipodonciju koja predstavlja nedostatak jednog, grupe zuba ili svih zuba najšešče susrećemo kod poslednjih zuba iz grupe a to su umnjaci, lateralni sekutići i drugi premolari.1

Urođeni nedostatak gornjeg lateralnog sekutića predstavlja izraziti estetski nedostatak koji često dovodi do nastanka drugih nepravilnosti u fiziognomskom smislu. U predelu fronta najšešće je to izmenjeni položaj središnje linije koju gotovo uvek prati asimetrični položaj jednog ili više zuba u nizu što rezultuje disharmonijom unutar osmeha. Mogućnosti različitih grana savremena stomatologije su jako velike pogotovu ukoliko svaka u svom domenu pruži maksimum u rešavanju ovakvih nedostataka uz minimalno invazivan pristup.

CILJ RADA

Cilj rada je da se prikaže mogućnost primene adhezivnih keramičkih nadoknada kao namanje invazivnog tretmana u završnom uspostavljanju harmoničnog i estetski izbalnsiranog osmeha nakon ortodonskog tretmana hipodoncije gornjeg lateralnog sekutića u uslovima nemoguće primene implantatnoprotetske terapije.

PRIKAZ SLUČAJA

Pacijentkinja starosti 18 god. u Julu 2015.god. došla je prvi put u ordinaciju. Anameza je pokazala hipodonciju zuba 12. Utvrđeni su i estetski nedostaci i disharmonija u okviru osmeha u vidu pomerene linije medijane, izraženih dijastema između frontalnih zuba kao i neadkvatna morfološka forma zuba 11,13, i 22.(Sl.1)

Plan terapije je zahtevao interdisciplinarni pristup u okviru koga je ortodonski tretman rezultovao ispravnim pozicioniranjem linie mediane uz zatvaranje dijastema i stvaranje prostora za nedostajući zub 12. (Sl.2,3,4,5,6,7).

Kompozitnom korekcijom morfologije zuba 22 i umetanjem veštaćkog akrilatnog zuba na mestu 12 u retencionu foliju postignuti su zadovoljavajući funkcionalni i estetski rezultati na početku retencionog perioda. (Sl.8,9)

Međutim nakon 6 meseci retencionog perioda na kontroli je zapažena blaga distalizacija zuba 11 kao posledica izostanka čvršće konstrukcije koja bi upotpunila bezubi prostor i trajno rešila problem nedostajućeg zuba.(Sl.12)

Implantoprotetska terapija je u slučaju prekinutog zubnog niza, naročito kada susedni zubi nisu zahvaćeni karijesom, terapija izbora.2 Pored nezavršenog rasta vilica, nedostatak prostora u nivou krunica ili u nivou korenova zuba česta je kontraindikacija za ugradnju implanata.3

Rentgen dijagnostika je u ovom slučaju pokazala da korenovi zuba 11 i 13 međusbno konvergiraju do rastojanja 2,39 mm tako da je i pored postojanja implanata manjeg prečnika kao i mini implanata isključena mogućnost za njihovu ugradnju.(sl.9,10).

U takvim situacijama treba uzeti u obzir konvencionalnu fiksnu nadoknadu koja je nažalost najmanje konzervativna opcija. Adhezivno cemantirane zubne nadoknade su konzervativnije od klasične fiksne nadoknade upravo zbog toga što je za njihovu izradu potrebno ukloniti od 3-30% koronarne strukture zuba zavisno od težine slučaja.4 Keramičke adhezivno cemantirane zubne nadoknade su uvedene kao konzervativni tretman pre više od 30 godina. 5

Feldspat porculan, cirkonijum-oksidni, staklo-infiltriran aluminijum i presovana keramika su materijali korišćeni za izradu adhezivno cemantirane zubne nadoknade sa krilima nosačima u frontalnoj regiji.6-25Trajnost ovih vrsta nadoknada se veoma razlikovala. Hansson6 je izneo rezultat stope neuspeha od 54% nakon 11 meseci, dok je Priest 7prijavio stopu neuspeha od 10% tokom 11 godina.

Prema istraživanjima objavljenim 2011., stopa preživljavanja potpuno keramičkih adhezivnih mostova napravljenih od staklo-infiltrisane alumina keramike iznosi 94% u periodu od 10 godina.10

I staklokeramička i oksidna keramika visoke čvrstoće mogu se koristiti za izradu nadoknada sa optičkim karakteristika sličnih onima koji se uočavaju na prirodnim zubima.26 Dokazano je da je najveća čvrstoća koja prelazi 1000 MPa pronađena kod cirkonijuma,27 dok je najmanja pronađena sa IPS Empressom i feldspatnim porcelanom. 28 Oksidna keramika, kao što su In-Ceram i Cirkonija, su neprozirne keramike, dok je staklena keramika prozirna i stoga estetski prihvatljivija pa se može koristiti za izradu faseta i pojedinačnih krunica.29

Obzirom na starosnu dob pacijenta kao i potrebu za sanacijom hipodoncije i estetskih nedostaka na zubima unutar osmeha, odlučili smo se na minimalno invazivnu protetsku terapiju koja je uključivala izradu adhezivnog keramičkog mosta i vinira.1 Težnja, ka sto manjoj intervenciji na tvrdim zubnim tkivima, je zlatni standard u stomatologiji a poklapa se i sa željama naših pacijenata.

Plan terapije je podrazumevao sledeće; izradu dvokrilnog adhezivnog keramičkog mosta na mestu hipodoncije zuba 12 koji uključuje non prep vinir za korekciju meziovestibularne površine zuba 13, izradu non prep vinira na zubu 11 i prep vinira na zubu 22 u cilju estetske integracije sa preostalim zubima interkaninog sektora.

Klinički postupak

Prostor za smeštaj adhezivnog mosta odlučuje o vrsti materijala.

Vax-up model na kome je utvrđen širi prostor za smeštaj zuba 12 kao i potrebu da se morfološki rekonstruise zub 13 sa dodatkom dela u obliku ljuspe u jednokomadnoj nadoknadi radi poboljšanja retencije, opredelila nas je za visokotransparentnu cirkonijumsku osnovu sa miltilayer tehnikom nabacivanja keramike Noritake czr.. Za izradu vinira na zubima 11, 22 korišćena je keramika Noritake ex-3. U okviru analize modela utvrdili smo da postoji mogućnost ublažavanja statičkih i dinamičkih kontakata na spoju materjala i zuba nosača kao i umetnutog zuba.Sl.13,14.

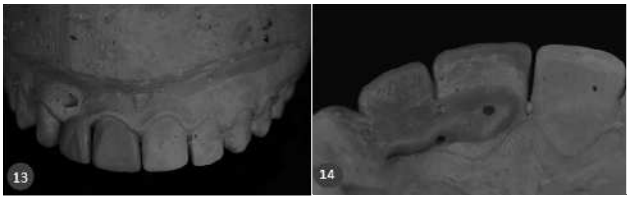

Preparacija ležista za adhezivna krila mosta na zubima 11 i 13 imala je formu minimalnog cervikalno i aproksimalno zaobljenog stepenika 0,5 mm i bočnog udubljenja s obzirom da je cirkonijumska osnova, uz pažljivo uklanjanje zubnog tkiva i zaobljavanje oštrih ivica (zakošenje gleđnih prizmi).Sl.15,16,17.Takođe, izvršena je i preparacija za izradu vinira na zubu 22.Sl.18.

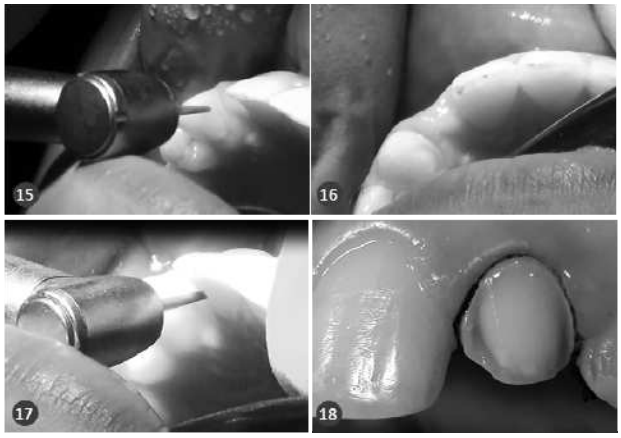

Uzet je otisak adicionim silikonima Zermack u standardnoj kašici. Adhezijski most je konstruisan u CEREC softveru 4.2, a izfrezovan uCEREC MC XL. Individualizacija je sprovedena nabacivanjem keramike Noritake czr i bojenjem nakon čega je sledilo glaziranje. Non prep vinir na zubu11 i klasičan vinir na zubu 22 urađeni su od Noritake-ex3 feldspatne keramike na vatrostalnom patrljku. Sl.19,20,21.

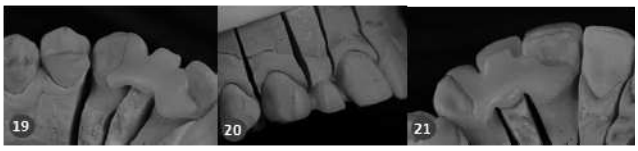

Pre adhezivnog cementiranja klinički su provereni ležanje nadoknada, aproksimalni kontakt i estetika. Deo nadoknade u sklopu keramičkog mosta kojom je trebala biti korigovana morfologija zuba 13 nije dala zadovoljavajuće estetske rezultate. Razlog neuspeha leži u cirkonijum oksidnom materijalu koji iako su korošćene različite tehnike prebojavanja, nije dao očekivan estetski rezultat. Sl.22,23..

Iz tog razloga pristupili smo uklanjanju tog dela nadoknade i pristupili izradi non-prep vinira na zubu 13.sl.24.

Svi zubi nosači su očišćeni Proxit pastom (Ivoclar Vivadent) nakon čega je gleđ jetkana 37,5% ortofosfornom kiselinom (DENTSPLY) 30 sekundi, a dentin 15 sekundi. Kao posrednik veze korišćen je adheziv Adhese Universal Viva pen (Ivoclar Vivadent. Paralelno su prpremljene i nadoknade po preporukama proizvođača. Korišćen je cement Variolink Esthetic DS sa dualnim mehanizmom stvrdnjavanja.

Nakon uklanjanja viška cementa, ispolirana je cementna pukotina i provereni su kontakti i okluzija.

ZAKLJUČAK

Ovim prikazom slučaja predstavljen je značaj interdiciplinarnog pristupa rešavanju urođenog nedostatka kao što je hipodoncija lateralnog sekutića. Nakon iscrpljivanja svih mogućnosti, protetski tretman zaokružuje i finalizira čitav proces lečenja. Poseban izazov prestavlja istovremena primena različitih adheizvno cementiranih nadoknada napravljenih od srodnih ali ne i identičnih vrsta keramičkih materijala kao i njihova integracija u jedinstvenu celinu. Uz pravilno postavljanje indikacije i savestan intrdisciplinaran klinički pristup, primena adhezivno cementiranih protetskih nadoknada u reševanju hipodoncije lateralnih sekutića može biti najmanje invazivno, sigurno i za pacijenta komforno rešenje.

Važno je naglasiti da se radi o veoma osetljivoj tehnici kod koje iskustvo terapeuta igra ključnu ulogu.

LITERATURA

1. Pavlović J.,OSNOVI ORTOPEDIJE VILICA I ZUBA,Univerzitet u Prištini 2010.
2. Kokich VO, Jr, Kinzer GA. Managing congenitally missing lateral incisors. Part I: canine substitution. J. Esthet. Restor. Dent. 2005;17:5–10.
3. 3.The single-tooth implant: a viable alternative for single-tooth replacement.Mayer TM, Hawley CE, Gunsolley JC, Feldman SJ Periodontol. 2002 Jul; 73(7):687-93.

4. Edelhoff D, Sorensen JA. Tooth structure removal associated with various preparation designs for anterior teeth. J. Prosthet. Dent. 2002;87:503–509.
5. An innovative method for fixed anterior tooth replacement utilizing porcelain veneers.Ibsen RL, Strassler HEQuintessence Int. 1986 Aug; 17(8):455-9.
6. Hansson O. Clinical results with resin-bonded prostheses and an adhesive cement. Quintessence Int. 1994;25:125–132.
7. Priest GF. Failure rates of restorations for single-tooth replacement. Int. J. Prosthodont. 1996;9:38–45.
8. Sasse M, Eschbach S, Kern M. Randomized clinical trial on single retainer all-ceramic resin-bonded fixed partial dentures: influence of the bonding system after up to 55 months. J. Dent. 2012;40:783–786.
9. Kara HB, Aykent F. Single tooth replacement using a ceramic resin bonded fixed partial denture: a case report. Eur. J. Dent. 2012;6:101–104.
10. Kern M, Sasse M. Ten-year survival of anterior all-ceramic resin-bonded fixed dental prostheses. J. Adhes. Dent. 2011;13:407–410.
11. Duarte S, Jr, Phark JH, Tada T, Sadan A. Resin-bonded fixed partial dentures with a new modified zirconia surface: a clinical report. J. Prosthet. Dent. 2009;102:68–73.
12. Cakan U, Demiralp B, Aksu M, Taner T. Clinical showcase. Replacement of congenitally missing lateral incisor using a metal-free, resin-bonded fixed partial denture: case report. J. Can. Dent. Assoc. 2009;75:509–512.
13. Holt LR, Drake B. The Procera Maryland Bridge: a case report. J. Esthet. Restor. Dent. 2008;20:165–171.
14. Foitzik M, Lennon AM, Attin T. Successful use of a single-retainer all-ceramic resin-bonded fixed partial denture for replacement of a maxillary canine: a clinical report. Quintessence Int. 2007;38:241–246.
15. Ries S, Wolz J, Richter EJ. Effect of design of all-ceramic resin-bonded fixed partial dentures on clinical survival rate. Int. J. Periodontics Restorative Dent. 2006;26:143–149.
16. Ozyesil AG, Kalkan M. Replacing an anterior metal-ceramic restoration with an all-ceramic resin-bonded fixed partial denture: a case report. J. Adhes. Dent. 2006;8:263–266.
17. Turker SB, Guvenli SY, Arikan A. Replacement of two mandibular central incisors using a zirconium resin-bonded fixed partial denture: a clinical report. J. Prosthet. Dent. 2005;94:499–503.
18. Komine F, Tomic M. A single-retainer zirconium dioxide ceramic resin-bonded fixed partial denture for single tooth replacement: a clinical report. J. Oral Sci. 2005;47:139–142.
19. 19 Kern M. Clinical long-term survival of two-retainer and single-retainer all-ceramic resin-bonded fixed partial dentures. Quintessence Int. 2005;36:141–147.
20. Weng D, Ries S, Richter EJ. Treatment of a juvenile patient with a maxillary all-ceramic resin-bonded fixed partial denture: a case report. Quintessence Int. 2002;33:584–588.
21. Ozcan M, Akkaya A. New approach to bonding all-ceramic adhesive fixed partial dentures: a clinical report. J. Prosthet. Dent. 2002;88:252–254.
22. Kern M, Strub JR. Bonding to alumina ceramic in restorative dentistry: clinical results over up to 5 years. J. Dent. 1998;26:245–249.
23. Kern M, Glaser R. Cantilevered all-ceramic, resin-bonded fixed partial dentures: a new treatment modality. J. Esthet. Dent. 1997;9:255–264.
24. Bassett JL. Replacement of missing mandibular lateral incisors with a single pontic all-ceramic prosthesis: a case report. Pract. Periodontics Aesthet. Dent. 1997;9:455–461.
25. Trushkowsky RD. Replacement of congenitally missing lateral incisors with ceramic resin-bonded fixed partial dentures. J. Prosthet. Dent. 1995;73:12–16.
26. Rosentritt M, Ries S, Kolbeck C, Westphal M, Richter EJ, Handel G. Fracture characteristics of anterior resin-bonded zirconia-fixed partial dentures. Clin. Oral Investig. 2009;13:453–457.
27. Pilathadka S, Vahalova D. Contemporary all-ceramic materials, part-1. Acta Medica. 2007;50:101–104.
28. Rosenblum MA, Schulman A. A review of all-ceramic restorations. J. Am. Dent. Assoc. 1997;128:297–307.
29. Kokich VO Jr, Kinzer GA. Managing congenitally missing lateral incisors. Part I: Canine substitution. J Esthet Restor Dent. 2005; 17(1):5-10.

ENGLISH

ALTERNATIVE IN THE TREATMENT OF HYPODONTIA OF THE UPPER LATERAL INCISORS
SUMMARY

Lazić D., Pavlović J, Todić J., Jovanović U.
Medical Faculty, University of Pristina, Kosovska Mitrovica, Serbia

SUMMARY
This case report describes the application of adhesively cemented restorations made out of related, although not identical types of ceramic materials in the treatment of inborn hypodontia of the lateral incisors, as well as the aesthetic imperfections of certain teeth in the whole smile. Considering the minimally invasive approach, and the preservation of natural tooth fibers, the restorations have shown to be acceptable both aesthetically and functionally, and have proven themselves as a safe and comfortable solution for patients.
Keywords: All-ceramic resin-bonded fixed partial denture, esthetics, hypodontio lateral insisors.