DOI: 10.5937/pramed1503029J

STRUČNI RADOVI

UTICAJ MIKROBIOLOŠKE FLORE NA KLINIČKI TOK MALIGNOG OTITIS EXTERNE

KORESPONDENT

MILOŠ JANIĆIJEVIĆ
Katedra za ORL Medicinski Fakultet Priština – Kosovska Mitrovica
milosjanicijevic@yahoo.com

AUTORI

Janićijević M.
Katedra za ORL Medicinski Fakultet Priština – Kosovska Mitrovica

SAŽETAK

Nekrotozirajući otitis eksterna, oznacen i kao maligni oblik zapaljenskog procesa, podrazumeva infekciju kože spoljašnjeg slušnog kanala,brz razvoj nekroze tkiva i sirenje infekcije u okolne strukture. Osnovne kliničke karakteristike čine:jak bol u uvu, curenje iz uva, pojava granulacija na podu spoljašnjeg slušnog kanala, poremecaj slusne funkcije i potencijalna mogucnost za pojavu komplikacija (paralize facijalnog zivca, intrakranijalne infekcije). Mikrobiološki, najčešće je prisutan Pseudomonas aeruginosa, Ostali mikroorganizmi koji se mogu izolovati Aspergilus species, Staphylococcus aureus, Proteus mirabilis, Klebsiella oxytoca, Candida parapsilosis. Bolest je češća kod bolesnika sa opštim oboljenjima, najčešće metaboličke prirode (diabetes mellitus). Pristup dijagnostici i terapiji je najčešće urgentan u cilju prevencije razvoja opasnih komplikacija.U radu su prikazani rezultati praćenja kliničkog toka malignog otitisa kod 25 pacijenta Klinike za ORL I MFH KCS u zavisnosti od vrste izazivača i razvijanja potencijalno opasnih komplikacija po život pacijenata.

Ključne reči: maligni otitis eksterna, paraliza facijalnog živca, Pseudomonas aeruginosa

UVOD

Maligni otitis externa je progresivna infekcija koze spoljasnjeg slusnog hodnika koju karakterise brz razvoj nekroze tkiva i sirenje na okolne mekotkivne strukture i kosti lobanje [1].

U pocetku bolesti ovo oboljenje je tesko razlikovati od akutnog otitisa externe ali razvoj specificne klinicke slike i posebno rezistencija na konzervativni tretman daje osnove da se posumnja na razvoj malignog otitis externe.Na težinu kliničkog toka malignog otitisa eksterne pored opšteg stanja, pridruženih bolesti,jedan od najbitnijih elemenata je i virulencija i tip izazivača (Bakterije, gljivice) [2]. Glavni klinički simptomi bolesti su: Uporna otorea (purulentna ili cak sangvinolentna sekrecija nakon konzervativnog tretmana duzeg od nedelju dana),jaka otalgia,nagluvost, prisustvo pareze facijalisa, trizmusa, zatim nalaz granulacija na podu koze kanala na mestu osteokartilaginoznog spoja samo su neki od najcescih karakteristika ovog oboljenja [1,3,4].

Većina pacijenata su već imunokompromitovani i drugim bolestima, najčešće Diabetes mellitusom,ali i drugim hroničnim ili metaboličkim bolestima koji sve ukupno smanjuju otpornost organizma.Mikrobiološki kod svih od 25 pacijenata uzet je bris iz spoljašnjeg slušnog kanala i intraoperativno iz operativne šupljine. U literature su dostupni podaci da je Pseudomonas zavisno od studije do studije izazivač Malignog otitisa eksterne od 80-95% slučajeva [7]. Na osnovu tih podataka još od Doroghazija i saradnika iz 1981. godine Maligni otitis eksterna se može podeliti u dve grupe: 1. MOE izazvan Pseudomonasom i 2. MOE izazvan drugim izazivačima [4]. Brojna istraživanja su pokazala da kao komplikacija nelečenog ili neadekvatno lečenog Malignog otitisa eksterne mogu nastati veoma teška i po život opasna stanja kao što su mastoiditis, paraliza facijalisa, apscesi i flegmone vrata i ždrela, meningitis, bolest je podmuklog toka koja ukoliko se ne prepozna dovodi do teških komplikcija a nekada i do fatalnog ishoda [5]. U novijim studijama je dokazano da je terapija kod nekrotizirajućeg otitis eksterne izazvanog sa Meticilin rezistentnim Staphylococcus aureusom u proseku za 2,4 nedelje duža u odnosu na terapiju kod MOE izazvanog Pseudomonas aeruginosa [6].

CILJ RADA

Cilj rada je bio da se utvrdi prisustvo mikroorganizma odgovornog za nastanak Malignog otitisa eksterne, da se prati klinički tok oboljenja i odgovor na različite terapijske pristupe oboljenju zavisno od izazivača Malignog otitisa.

MATERIJAL I METODE

U radu su prospektivno praćeni pacijenti ,njih 21 hospitalizovani u Klinici za ORL I MFH sa simptomima Malignog otitisa eksterne od 2012 god. do 2015 god. Dijagnoza je bila postavljena na osnovu simptomatologije, otoskopskog, Otomikroskopskog nalaza, audiometrije, mikrobiološkog nalaza kao i dodatne imidžing dijagnostike (CT i MR). Kod svih pacijenata je uzet bris zahvaćenog uva koji je ponavljan minimum dva puta u toku hospitalizacije. CT i MR su kod svih pacijenata pokazale da se radi o edemu kože spoljašnjeg slušnog kanala zah-

vaćene strane koji je išao od blagog edema do potpunog zatvaranja spoljašnjeg slušnog kanala. Strukture srednjeg uva su bile uglavnom očuvane sem mastoida gde se uglavnom nalazila različita količina patološkog sadržaja različitog denziteta bez postkontrasnog pojačanja (slika 1 i 2). Uziman je bris na početku hospitalizacije, kao i kod onih pacijenata koji su bili podvrgnuti operativnom lečenju intraoperativno. Kao i u toku konzervativnog tretmana do otpuštanja iz Klinike, a takođe i na kontrolnom pregledu nakon hospitalizacije.

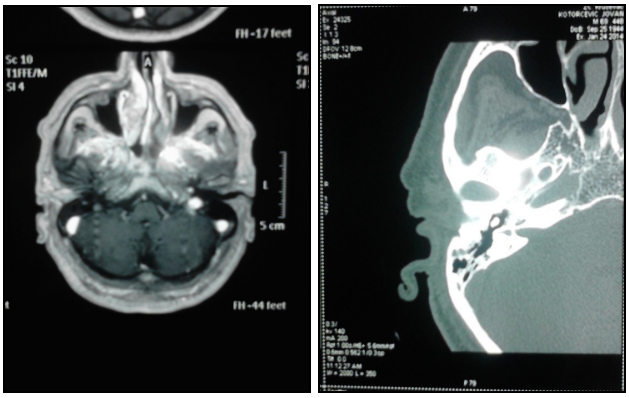

Slika 1 i 2.

REZULTATI

Starost pacijenata je bila od 58 do 76 godina. Najveći broj pacijenata je bio u dobi od 65 do 70 godina (85%), dok je najmanje onih ispod 60 godina (5%). Odnos prema polu u ispitivanoj grupi je 71 % muškaraca prema 29 % žena. Od 25 pacijenata, njih 22 (88%) je imalo Diabetes mellitus, 2 su imala dugogodišnji glomerulonefritis (8%), a jedan dugogodišnju nekorigovanu arterijsku hipertenziju (4%). Mikrobiološki je kod 20 pacijenata dokazano prisustvo Pseudomonas aeruginosa u brisu spoljašnjeg uva (80%), kod 3 pacijenta u pitanju je bio Aspergilus species (12%), kod 1 pacijenta Candida (4%) i kod 1 pacijenta Staphylococcus aureus (4%). Svi pacijenti su imali Otomikroskopski evidentno jako edematoznu kožu spoljašnjeg slušnog kanala, sa granulacijama na podu kanala na osteokartilaginoznom spoju. Kod 21 pacijenta je bila prisutna paraliza facijalisa sa iste strane kao dominantan klinički nalaz (82%). Od tih 21 pacijenta,njih 18 je imalo dokazan Pseudomonas aeruginosa u brisu Spoljašnjeg slušnog kanala (87%), što govori o visokoj korelaciji infekcije Pseudomonasom i paralizom facijalisa kao komplikacijom Malignog otitisa eksterne. Od svih hospitalizovanih pacijenata njih 18 (73%) je podvrgnuto operativnom lečenju, dok je ostalih 7 (23%) bilo podvrgnuto konzervativnom tretmanu usled prisutnih kontraindikacija za operativno lečenje. Od 18 operisanih pacijenata,njih 16 je imalo dokazan Pseudomonas aeruginosa u brisu (88%), a po 1 pacijent je imao Candidu (6%) I Staphylococcus aureus (6%). Intraoperativno je kod pacijenata učinjena mastoidektomija sa ekscizijom kože kanala. Nalaz je kod pacijenata koji su imali dokazan Pseudomonas bio umnogome lošiji od ostalih i kretao se od izrazito hipertrofične kože debljine i do 1cm, granulomatoznog izgleda. Bubna opna je kod 15 pacijenata bila zadebljana, bez perforacije, kod 3 je bila perforirana sa znacima zapaljenja i srednjeg uva. Kod 14 pacijenata je nađen i patološki nalaz u pneumatskom sistemu mastoida od kojih su 13 imali Pseudomonas a 1 Staphylococcus. Svi pacijenti su bili podvrgnuti konzervativnom tretmanu. Prema antibiogramu od 25 pacijenata njih 22 je bilo osetljivo na Ciprofloksacin, dok je kod 2 pacijenta primenjena terapija Diflucanom, a kod jednog je primarno u terapiji išao Klindamicin. Kod svih pacijenata je primenjena kombinovana antibiotska terapija sa Cefalosporinima III generacije. Kod 5 pacijenata sa Pseudomonasom uključena je I terapija Vancomicinom. Prosečna dužina lečenja svih pacijenata je bila 27 dana. Na kontrolnom pregledu nakon 7 i 15 dana nakon hospitalizacije kod 22 pacijenta je nalaz bio u granicama urednog, dok je kod 3 pacijenta (12%) i dalje postojao Pseudomonas u brisu.

DISKUSIJA

Maligni oblik zapaljenskog procesa u spoljašnjem slušnom hodniku danas je relativno redak medicinski problem. U literature se iznose različiti podaci o učestalosti ove infekcije. Zna se da određeni riziko faktori predisponiraju pojavu nekrotizirajućeg otitis eksterne (starost, diabetes mellitus, druge opšte bolesti, loš socio ekonomski status itd).

U dijagnostici se koriste preporuke u vidu vodiča koje nije moguće uvek primeniti.Preporuka dijagnostike se sastoji da treba uraditi otomikroskopiju, bris i mikrobiološki nalaz, CT dijagnostiku sa kontrastom, MRI prema potrebi.

Iz svih do sada publikovanih radova jasno je da je nekrotizirajući otitis eksterna oboljenje sa vrlo varijabilnim klinickim tokom. U poslednjih petnaestak godina pronalaskom novije generacije antibiotika koji efikasno deluju na Pseudomonas jos uvek se u literaturi opisuju slucajevi sa teškim komplikacijama koji prouzrokuje ovo oboljenje. Vecina autora navodi da oboljenje u pocetku nije moguce razlikovati od akutnog otitis externe. Rezistencija oboljenja na konzervativnu terapiju, odrzavanje i propagacija infekcije mogu biti dovoljni razlozi da se posumnja na razvoj malignog otitisa. S obzirom da se radi o oboljenju koje daje jako heterogenu klinicku sliku sa cestim atipicnim tokom, tesko je izdvojiti precizno grupu znakova na osnovu kojih se moze izvrsiti rana dijagnostika malignog otitis externe. Vecina autora se slaze da se kao osnovni pokazatelji koriste sledeci simptomi i znaci: jak bol i uporna sekrecija uprkos konzervativnom tretmanu duzem od nedelju dana, nalaz granulacija na podu slusnog kanala, pozitivan Tc 99 scan 4 (skeniranje sa Tehnecijumom 99 koji se talozi u kostima u kojima postoji osteoblasticna aktivnost), skeniranje sa Galijumom 67 koji nije specifičan za praćenje nekrotizirajućeg otitisa eksterne 5 (Ga 67 se talozi u granulocitima i bakterijama), MSCT snimak kostiju lobanje i MR, kao i izolovan Pseudomonas u 95% slucajeva. Ostali mikroorganizmi koji se mogu izolovati Aspergilus species, Staphylococcus aureus, Proteus mirabilis, Klebsiella oxytoca, Candida parapsilosis. U terapiji nekrotizirajućeg otitisa eksterne se vec 40 godina koristi Ciprofloksacin, ali je zadnjih godina primecena sve veća rezistencija Pseudomonas aeruginosa na njega 6. U novijim studijama je dokazano da je terapija kod nekrotizirajućeg otitis eksterne izazvanog sa Meticilin rezistentnim Staphylococcus aureusom u proseku za 2,4 nedelje duža u odnosu na terapiju kod MOE izazvanog Pseudomonas aeruginosa 10. Verovatnoca da se radi o nekrotizirajućem otitis externi se povecava ako se radi o starijim osobama i dugogodis-

nim dijabetičarima. U dečijoj populaciji je dosta redak, javlja se uglavnom u dece koja imaju česte infekcije spoljašnjeg slušnog kanala a koja žive u veoma lošim socio ekonomskim uslovima gde je neadekvatna terapija osnovnog oboljenja 11. Lokalni debridman,redovna terapija insulinom kod tih pacijenata kao i terapija intravenskih Karbapenema dovodi do brzeg pozitivnog terapijskog odgovora i smanjenog broja teskih komplikacija 7 . U terapiji nekrotizirajućeg otitis eksterne se primenjuje i lecenje hiperbaricnim kiseonikom. Dokazano je da je period oporavka kod tih pacijenata veoma kraci kao i da se komplikacije javljaju u manjem procentu. Medjutim jos uvek nije veliki broj pacijenata podvrgnut ovom vidu terapije da bi se mogao doneti konačan sud o efikasnosti hiperbarične terapije 8. Pareze kranijalnih nerava su obicno znak uznapredovalog oboljenja 9 tako da postavljanje dijagnoze u ovom stadijumu ne pomaze puno u sprecavanju trajnih sekvela oboljenja i eventualno letalnog ishoda.

Sledeći dijagnostičke nalaze primenjuje se određeni terapijski postupak. U nekim slučajevima dovoljna je i dobro izabrana medikamentozna terapija. Međutim ukoliko nalazi radiološkog ispitivanja ukažu naširenje infekcije u koštane strukture, što je čest nalaz i rasprostranjenost kroz temporalnu kost najčešće se koristi kombinacija medikamentozne i hirurške terapije.

ZAKLJUČAK

Postoji visoka zavisnost između izazivačai i kliničkog toka Malignog otitisa. Pacijenti koji imaju izolovan Pseudomonas aeruginosa imaju lošiji klinički nalaz od ostalih. Češće kao komplikaciju imaju perifernu paralizu facijalisa, rezistentniji su na terapiju od Malignog otitisa izazvanog drugim uzročnicima. Egzokranijumske komplikacije se češće javljaju kod pacijenata kod kojih je Maligni otitis eksterna izazvan Pseudomonas aeruginosom.

LITERATURA

1. Babiatski A. ,Sade J. Malignant external otitis.The Journal of Laryngology and Otology; 1987, 101, 205- 210
2. Camps F. Otite externe pyocianique et paralysis faciale. Les Cahiers d' ORL;1983,T XVIII No2,627-628.
3. 4.Cohen D. ,Friedmann P. The diagnostic criteria of malignant external otitis.The Journal of Laryngology and Otology;1987, 101,216-221.
4. 5.Doroghazi R.M. ,Joseph B.N. ,Newton E.H. ,Baker A.S. ,Lloyd A. Invasive external otitis.Am.Journal of Medicine;1981, 71, 603-613
5. 7.Lepoutre F. ,Desaulty A. ,Boucquillon P. ,Maes J.M. Otite externe maligne,paralysie faciale et ostite de la base du crane. Les Cahiers d' ORL;1988,T XXIII,No 1,36-40.
6. Hobson CE,Moy JD,Byers KE,Raz Y,Hirsch BE,McCall AA.Malignant otitis externa:Evolving Pathogens and implications for Diagnosis and treatment.Otolaryngol Head Neck Surg.2014 Mar 26
7. Bernstein JM,Holland NJ,Porter GC,Maw AR. Resistance of Pseudomonas to ciprofloksacin: implicationstis for the treatment of malignant otitis externa.J Laryngol Otol.2007 Feb;121(2);118-23

ENGLISH

THE INFLUENCE OF MICROBIOLOGIC FLORA ON THE CLINICAL COURSE OF MALIGNANT OTITIS EXTERNA

Janićijević M.
Faculty of Medicine Pristina,Dearrtment of ENT,Kosovska Mitrovica

SUMMARY
Necrotizing otitis externa, also known as malignant type of the inflammatory process, represents an infection of the skin of external hearing canal, a fast development of tissue necrosis and infection spreading to the surrounding structures. Basic clinical characteristics are: strong earache, leaking from ear, granulation findings at the bottom of the hearing canal, the disorder of hearing function and a potential possibility of complications (paralysis of facial nerve, intracranial infections). Mycrobiologically the most present bacerium is Pseudomonas aeruginosa. Other microorganisms that can be isolated are Aspergillus species, Staphylococcus aureus, Proteus mirabilis, Klebsiella oxytoca, Candida parapsilosis. The disease is more common in patients with general diseases, mostly of metabolic nature (diabetes mellitus). The approach to diagnosis and therapy is usually urgent in order to prevent the development of serious complications. This paper shows the results of the analysis of clinical process of malignant otitis in 25 patients from the Clinic of ORL and MFS KCS according to the type of the cause and the development of potentially severe and life threatening complications.

Key words: malignant otitis externa, paralysis of facial nerve, Pseudomonas aeruginosa