doi:10.5937/pramed1702043J

PROMENE NA PULPI I DENTINU NAKON INDIREKTNOG I DIREKTNOG PREKRIVANJA MATERIJALOM NA BAZI KALCIJUM HIDROKSIDA

KORESPONDENT

RADOVAN JOVANOVIĆ

Medicinski fakultet Univerziteta u Prištini, Kosovska Mitrovica

✉ radovan_jovanovic@hotmail.com

AUTORI

Radovan Jovanović1, Ljiljana Šubarić1, Milan Živković1, Dejan Perić 1, Aleksandar Mitić2

Univerzitet u Prištini,sa sedištem u Kosovskoj Mitrovici 1Medicinski fakultet, Klinika za stomatologiju, Srbija1

Univerzitet u Nišu,Medicinski fakultet, Odsek za stomatologiju, Klinka za bolesti zuba i endodonciju, Srbija2

SAŽETAK

Cilj terapijskih procedura nakon eksponiranja tkiva pulpe je da promoviše zarastanje tkiva i olakša formiranje reparatornog dentina u cilju očuvanja vitaliteta i zdravlja pulpe. Procedura terapije vitalne pulpe (TVP) uključuje uklanjanje lokalnih iritanasa i aplikaciju protektivnih materijala direktno ili idirektno na pulpu zuba. Terapija vitalne pulpe se može koristiti i za lečenje reverzibilnih oboljenja pulpe u cilju promovisanja razvoja korena i formiranja apikalne regije čime se kasnije dozvoljava korektan endodontski tretman zuba. Postoje brojne kontraverze u vezi terapije vitalne pulpe koje se pre svega odnose na izbor materijala, pravilne tehnike i procene krajnjeg ishoda terapije. U eksperimentalnom istraživanju je postavljen cilj da se skening elektronskom i polarizacionom mikroskopijom: Analiziraju promene na celularnim i ekstracelularnim komponentama zubne pulpe nakon direktnog i indirektnog prekrivanja materijalom na bazi kalcijum hidroksida(Calcimol VOCO USA).Utvrdi izgled dentinske površine nakon direktnog i indirektnog prekrivanja i forimira predlog za kliničku primenu preparata Calcimol ukoliko obezbeđuje dobru i efikasnu dentinogenezu.Ispitivanje je izvedeno na eksperimentalnim životinjama(domaća svinja). Za ovo ispitivanje je korišćen materijal na bazi kalcijum hidroksida Calcimol. Na zubima eksperimentalne grupe su uradjene preparacije V klase. Na jedanaest zuba je uradjeno direktno a na jedanaest indirektno prekrivanje pulpe. Nakon završene preparacije aplikovan je materijal na bazu kalcijum hidroksida a kavitet potom zatvaran materijalom iz grupe glas jonomer cementa (FUJI IX GC Japan). Na zubima gde je urađena perforacija pulpe, materijal na bazi kalcijum hidroksida je ubacivan direktno u komoru pulpe a kavitet je potom zatvaran glas jonomer cementom(FUJI IX GC Japan). Adekvatno pripremljeni zubi su posmatrani SEM i polarizacionom mikroskopijom. Posmatranjem i analizom dobijenih rezultata, na polarizacionom i skening elektronskom mikroskopu u poređenju sa kontrolnom grupom, dobijeni su rezultati koji mogu imati značajnu kliničku inplikaciju u biološkom lečenju pulpe. Direktna aplikacija Calcimola na polarizacionom mikroskopu ukazuje na jače promene u krvnim sudovima sa početnim raspadanjem,eritrocita,izraženom ekstravazacijom i pojavu malih fokusa nekrotičnog tipa. SEM analiza pokazuje dodir amalgama – Calcimol bez novih dentinskih struktura amorfnog tipa. Indirektna aplikacija Calcimola na polarizacionom mikroskopu ukazuje na pojavu novoformirane dentinske strukture,jezgra kalcifikacije i oko njih ogromne ćelije,prisustvo krvnih sudova. SEM analizom uočava se jasna granica između novoformiranog atubulusnog dentina i normalne dentinske strukture. Dobijeni rezultati sugerišu primenu Calcimola kao materijala za indirektno prekrivanje pulpe dok njegova primena u proceduri indirektnog prekrivanja nije indikovana.

Ključne reči: Pulpa, prekrivanje, calcimol.

UVOD

Zubna pulpa je vezivno tkivo koje sa dentinom, koji je okružuje čini jedinstvenu embriološku i anatomsko-fiziolšku celinu koja se uobičajno naziva pulpodentinski kompleks. Reakcije pulpe, uključujući i reparatorne procese, razlikuju se u osnovi od reakcije drugih vezivnih tkiva zbog njene specifične lokalizacije unutar čvrstih dentinskih zidova, kao i jedinstvenog vaskularnog sistema. Početak, vrsta i intenzitet reparatornog odgovora pulpe zavisi od niza ćelijskih procesa kao što su stimulacija sekrecije odontoblasta, specifična citodiferencijacija (odontoblasti, endotelijalne ćelije), kao i neovaskularizacija na mestu povrede. Interakcije tkivnih signalnih procesa izazvanih povredom, odbrambenim i reparatornim reakcijama mogu biti raznovrsne pa definitivni odbrambeni odgovor može imati različite modalitete. Povoljni odgovor pulpo-dentinskog kompleksa na povredu i oštećenje zubnog tkiva je deponovanje dentina sa ciljem da se spreči duže dejstvo štetnih stimulusa i nastanak ireverzibilnih oštećenja pulpe. Ovo se postiže fokalnom apozicijom tercijernog dentina neposredno u predeo

delovanja štetnog uticaja (npr. karijesa, povrede, hemijskog ili fizičkog nadražaja). Ova vrsta dentina, nastala u patološkim uslovima, razlikuje se od primarnog (razvojnog) i sekundarnog (fiziološkog) dentina. Primarni i sekundarni dentin su morfološki skoro identični i pokazuju pravilnu tubularnu strukturu, iako ima mišljenja da je broj tubula kod sekundarnog dentina redukovan. U tercijarnoj dentinogenezi, kao i u primarnoj i sekundarnoj, apozicija dentina podrazumeva kako frontalnu tako i peritubularnu sekreciju. Česte su i intertubularne kalcifikacije koje treba razlikovati od dentinogenetskih događaja jer nisu biološki, već fizičko-hemijski fenomen precipitacije hidroksiapatita . Oni mogu dodatno da doprinesu zaštiti pulpe od delovanja noksi. Sekrecija tercijernog dentina je posledica kako delovanja blagih nadražaja, kao što su abrazija, atricija, hronični karijes, tako i intenzivnih, npr. akutni karijes ili ekstenzivne preparacije. Blagi stimulusi dovode do dodatne aktivacije postojećih odontoblasta u blizini dejstva nokse koji pojačavaju svoju sekretornu aktivnost povećavajući debljinu dentinskog sloja. Intenzivne nokse, međutim, uglavnom dovode do smrti odontoblasta koji se nalaze na pravcu njihovog dejstva. Ukoliko su uslovi u pulpo-dentinskom kompleksu povoljni, od stem/progenitorske ćelijske populacije diferenciraće se nova generacija odontoblastima sličnih ćelija koja preuzima ulogu sekrecije dentina od izgubljenih primarnih odontoblasta. Zbog suštinskih razlika u mehanizmima koji su osnova ova dva načina sekrecije tercijernog dentina uvedena je njegova podela na reaktivni, nastao sekrecijom primarnih odontoblasta, i reparativni koga stvaraju odontoblastima slične ćelije nakon smrti originalnih odontoblasta . Iako se prisustvo tercijarnog dentina, nastalog kao reakcija na razne vrste i intenzitete nadražaja često može zapaziti u npr. radiološkim ili histološkim analizama zuba, vrlo je teško oceniti da li se radi o reaktivnom ili reparativnom dentinu. Imajući u vidu da se oni morfološki ne razlikuju, u nedostatku anamnestičkih podataka o posmatranom zubu, može se samo konstatovati prisustvo tercijernog dentina nepoznatog porekla. Štaviše, zbog mogućeg delovanja raznih noksi, ili različitih intenziteta jedne, nastalo tkivo može biti kombinacija reaktivnog i reparativnog dentina.

Reaktivna dentinogeneza nastaje kao rezultat interakcije postojećih odontoblasta i odgovarajućih molekularnih stimulusa koji dovode do podizanja nivoa njihove sekretorne aktivnosti . Odontoblasti pokazuju ekspresiju i sintezu brojnih faktora rasta u embrionalnom razvoju i tokom svog životnog ciklusa od kojih poseban značaj imaju pripadnici familije faktora rasta transformacije β (transforming growth factor β: TGF-β), koja osim više izoformi TGF-β obuhvata i koštane morfogenetske proteine (BMP). Iako ima najviše podataka o prisustvu pripadnika TGF-β familije, dentinski matriks sadrži i druge faktore rasta među kojima se po značaju izdvajaju angiogeni , odgovorni za vaskularne reakcije tkiva koje su neophodne u procesima reaktivne dentinogeneze.

Reparativna dentinogeneza predstavlja sekreciju tubulusnog matriksa od strane polarizovanih odontoblastolikih ćelija (odontobast – like cells) koje su se diferentovale u odsustvu dentalnog epitela i bazalne membrane. Osnovni uslov za odvijanje reparativne dentinogeneze je postojanje progenitornih pulpnih ćelija. Nije poznato koje ćelijske linije mogu da se regrutuju za transformaciju, ali se veruje da su potencijalni kandidati Rouget-ovi periciti (perivaskularne ćelije), nediferencirane mezenhimalne ili mezoektodermalne ćelije i fibroblasti. Molekule BMP i TGF-β izoforme su faktori rasta za koje ima najviše eksperimentalnih dokaza da indukuju diferencijaciju odontoblastima sličnih ćelija. Pulpo-dentinski kompleks dozno zavisno reaguje na medijatore inflamacije: male doze, odnosno blaga inflamacija, deluju povoljno i pospešuju reparatorne procese, dok velike doze i jak inflamatorni odgovor dovode do tkivnog oštećenja i mogućeg odsustva reparatornog odgovora .

CILJ RADA

U ovom eksperimentalnom istraživanju postavljen je cilj da se polarizacionom i skening elektronskom mikroskopijom:

- Analiziraju promene na celularnim i ekstracelularnim komponentama zubne pulpe posle direktnog i indirektnog prekrivanja preparatom na bazi kalcijum hidroksida(Calcimol)
- Utvrdi izgled dentinske površine posle direktnog i indirektnog prekrivanja pulpe
- Formira predlog za kliničku primenu preparata ukoliko obezbeđuje dobru i efikasnu dentinogenezu.

MATERIJAL I METODE

Ispitivanje mogućnosti i stimulacije zubne pulpe sem kliničkih podataka, primenom različitih zaštitnih podloga nije bilo moguće obaviti na ljudima. Zato je ovo istraživanje izvršeno na eksperimentalnim životinjama (domaća svinja). Ovaj postupak je odobren od strane etičkog komiteta Medicinskog fakulteta Univerziteta u Prištini odlukom br. 05-83. Ovu vrstu životinje izabrali smo iz sledećih razloga: anatomske sličnosti mekih i čvrstih tkiva usne duplje sa odgovarajućim tkivima čoveka, pogodna dimenzija zuba, odgovarajući odnos zuba u okluziji i artikulaciji, adekvatna veličina usne duplje, što je važan preduslov za rad u ustima, životinja ne zahteva posebne uslove smeštaja.

Neposredno pre obavljanja eksperimenta životinje su podvrgnute veterinarskom pregledu. Za premedikaciju korišćen je Neurotranq (Alfasan-Holland), u dozi 0,1 ml/kg TT, intramuskularno. Nakon petnaest minuta životinje su uvođene u intravensku anesteziju, a kao anestetik je korišćen Ketamine 10% (Kepro Holland), 1 ml/10 kg TT intravenski. Eksperimentalnu grupu čine zubi u gornjoj vilici sa desne strane i u donjoj vilici sa leve strane to je grupa koja kod jedne životinje (svinje) broji 22 zuba. Kontrolnu grupu zuba čine intaktni zubi u gornjoj vilici sa leve strane i u donjoj vilici sa desne strane to je grupa koja kod jedne životinje (svinje) broji 22 zuba.

Za ovo istraživanje korišćen je materijal na bazi kalcijum hidroksida koji se upotrebljava u svakodnevnom radu kao sredstvo za zaštitu pulpe Calcimol.

Nakon uvodjenja u anesteziju aseptični uslovi rad obezbedjeni su primenom sistema koferdama(Optra Dam Ivoclar Vivadent Lihenštajn)

Na zubima eksperimentalne grupe uradjene su preparacije V klase sa vestibularne strane. Sve preparacije rađene su turbinom, okruglim graduisanim dijamantskim svrdlom, istim brojem obrtaja uz adekvatno hlađenje.Dubine kaviteta su bile različite jer je na

jedanaest zuba uradjeno indirektno ,a na jedanaest zuba direktno prekrivanje pulpe tj. direktno je ubacivan materijal u komoru pulpe. Nakon završene preparacije kaviteta na zubima gde je indirektno prekrivana pulpa uradjena je toaleta kaviteta fiziološkim rastvorom, kavitet je posušen i aplikovan je Calcimol. Preko ispitivanog materijala kavitet je definitivno zatvaran Glas jonomer cementom (FUJI IX GC Japan).

Na zubima gde je uradjena perforacija komore pulpe, hemoragija je kontrolisana sterilnim tamponima vate, nakon čega je ispitivani materijal ubacivan direktno u komoru pulpe. Kavitet je definitivno zatvaran Glas jonomer cementom (FUJI IX GC Japan).

Životinje su nakon ovog dela eksperimenta čuvane šest meseci,koliko predstavlja optimalan vremenski period za postizanje reparatorne dentinogeneze. Posle toga životinje su žrtvovane po industrijskom protokolu DOO ŠKURT.

Kosti vilice su dezartikulisane, a svaki zub posebno ekstrahiran. Ekstrahirani zubi stavljeni su u unapred pripremljene i obeležene bočice sa fiziološkim rastvorom.

Priprema uzoraka za SEM

Posle uklanjanja tkiva pulpe iz koronarnog dela, deo krunice zuba oko mesta preparacije je obradjivan kako bi bio pogodan za posmatranje. Svi uzorci eksperimentalne grupe zuba kao i uzorci kontrolne grupe su naparivani zlatom u vakum evaporatoru i posmatrani su SEM (Jeol JSM 5300.)

Priprema uzoraka za polarizacionu mikroskopiju

Odmah, nakon ekstrakcije, zubi su separir šajbnom zasecani u meziodistalnom smeru sve do komore pulpe i prepolovljeni. Tkivo pulpe je fiksirano 24 časa u zanboniju u obeleženim bočicama. Nakon toga tkivo pulpe je ispirano u Millonig puferu, a onda prefiksirano u 2% osmijum tetraoksidu i ponovo ispirano u puferu Millonig.

Zatim je izvršena dehidratacija alkoholom i to:

- 30% 2x15min.,
- 50% 2x15min. ,
- 70% 3x15 min.,
- 95% 4x15 min.,
- 100% 4x15 min. i
- 2x15 min.propilen oksid.

Ovako pripremljeni uzorci odstajali su preko noći u smeši epona. Sastav epona: Epon 820, DDSA, MNA, kao accelerator DMP 30.

Bojenje polutankih preparata rađeno je bazičnim fuksinom rastvorenim u etanolu i metilen bloom rastvorenim u natrijum boraksu. Nakon toga preparati su posmatrani na polarizacionom mikroskopu.

REZULTATI

Kao osnovni parametri procene rezultata istraživanja uzeti su u obzir prisustvo kalcifikata, brojnost ćelija, očuvanje krvnih sudova, odsustvo proinflamatornih i nekrotičnih promena u pulpi nakon aplikacije ispitivanog materijala. Posmatranjem i analizom dobijenih rezultata, ispitivanog materijala na polarizacionom i skening elektronskom mikroskopu u poređenju sa kontrolnom grupom, dobijeni su rezultati koji mogu imati značajnu kliničku implikaciju u biološkom lečenju pulpe. Apozicija tercijranog dentina amorfne strukture , posebno nakon indirektne aplikacije Calcimola, govori o početnom stvaranju barijere od čvrstog tkiva što je i bio cilj ovog eksperimenta.

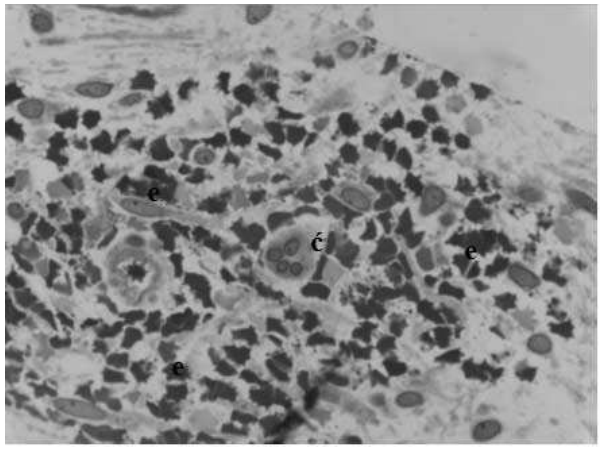

Sl.1 Calcimol aplikovan direktno u komoru pulpe :(e) eritrociti, (ć) gigantske ćelije

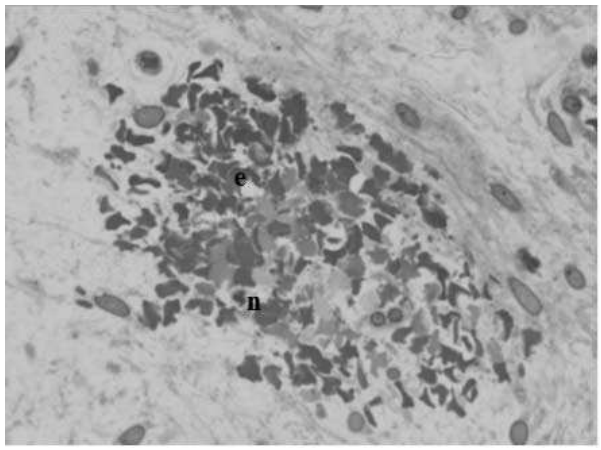

Sl. 2 Calcimol aplikovan direktno u komoru pulpe : (e) eritrociti, (n) nektotični fokusi

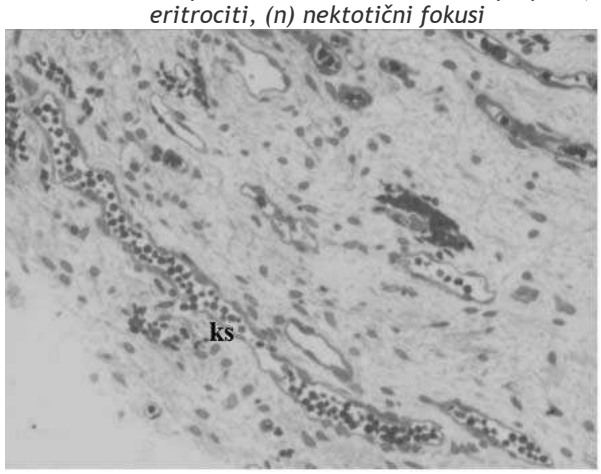

Sl.3 Calcimol aplikovan direktno u komoru pulpe : (ks) prepunjeni krvni sudovi sa blagom ekstravazacijom

Rezultati dobijeni nakon aplikacije kalcijum hidroksid preparata Calcimol posmatrani polarizacionim mikroskopom.

Calcimol direktno apliciran u komoru pulpe

Direktnom aplikacijom Calcimola u komoru pulpe posle šest meseci uočavaju se jake promene na krvnim sudovima sa početnim raspadanjem eritrocita. Izražena je ekstravazacija i pojava malih fokusa nekrotičnog tipa. (Sl.1;Sl.2;Sl.3.)

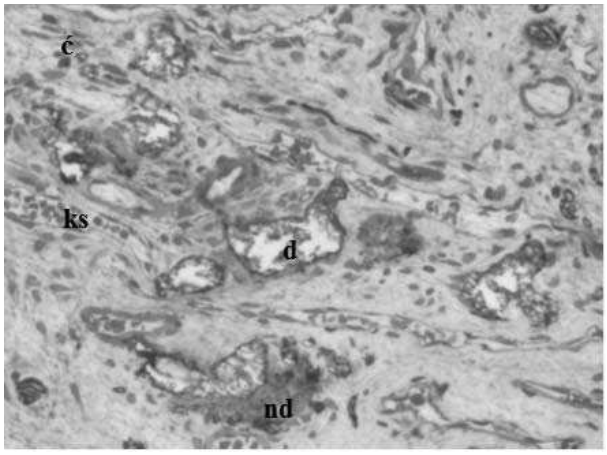

Sl.4 Calcimol aplikovan indirektno: (ks) krvni sudovi, (nd) novostvoreni dentin, (d) zreo dentin, (ć) ćelije

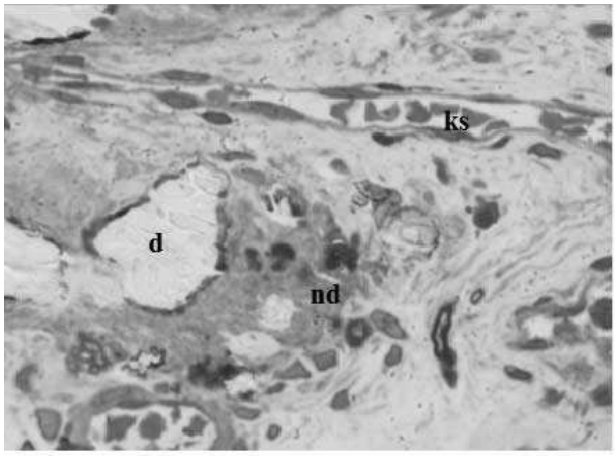

Sl.5 Calcimol aplikovan indirektno: (ks) krvni sudovi, (nd) novostvoreni dentin, (d) zreo dentin

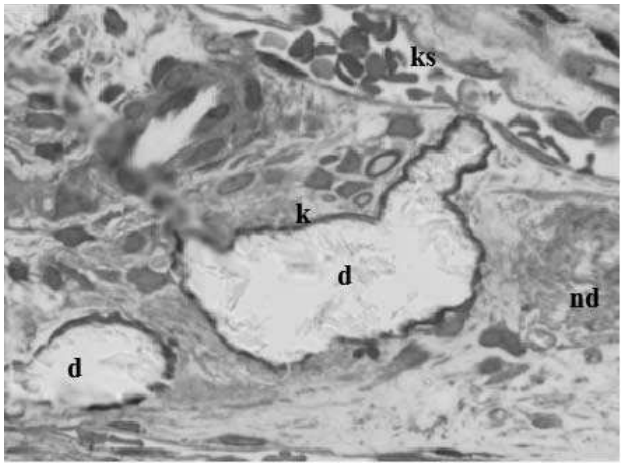

Sl.6 Calcimol aplikovan indirektno: (ks) krvni sudovi, (nd) novostvoreni dentin, (d) zreo dentin, (k) kalcifikati

Calcimol aplikovan indirektno

Indirektna aplikacija Calcimola u komoru pulpe posle šest meseci dala je bolje rezultate, krvni sudovi su bez proinflamatornih promena, uočavaju se kalcifikati oko njih brojne ćelije, zreo i nezreo amorfni dentin. (Sl.4;Sl.5;Sl.6.)



Sl.7 Calcimol aplikovan direktno u komoru pulpe

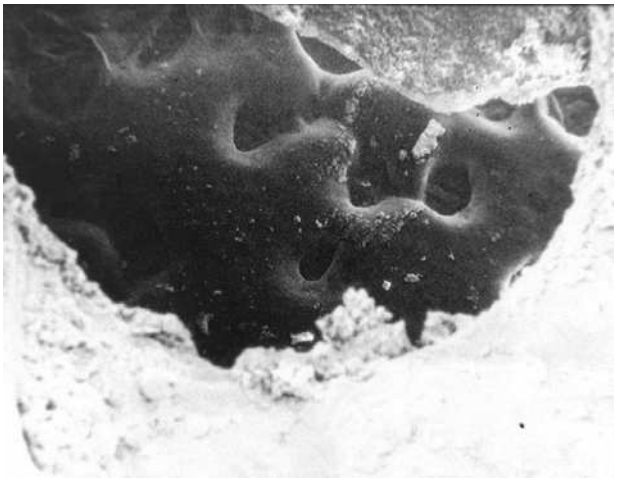

Sl.8 Calcimol aplikovan direktno u komoru pulpe

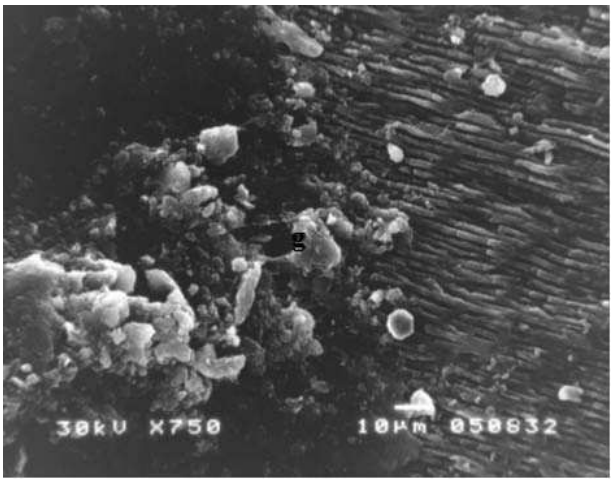

Sl.9 Calcimol aplikovan indirektno

Rezultati dobijeni nakon aplikacije kalcijum hidroksid preparata Calcimol posmatrani skening elektronskim mikroskopom

Calcimol direktno apliciran u komoru pulpe

Direktno aplikovan Calcimol u komoru pulpe posle šest meseci ne dovodi do stvaranja nove dentinske strukture već se vidi samo materijal i perforacija komore pulpe.(Sl.7;Sl.8)

Calcimol aplikovan indirektno

Kod indirektno aplikovanog Calcimola nakon šest meseci, posmatranjem na skening elektronskom mikroskopu uočavaa se stvaranje nove strukture dentina atubulusne građe tipa osteodentina i fibrodentina.(Sl.9;Sl.10.)

Kontrolna grupa posmatrana polarizacionim mikroskopom

Uočava se normalna struktura pulpe jasno se vide krvni sudovi koje prate nervna vlakna, kao i brojne ćelije (histiociti, fibrociti i fibroblasti). (Sl.11)

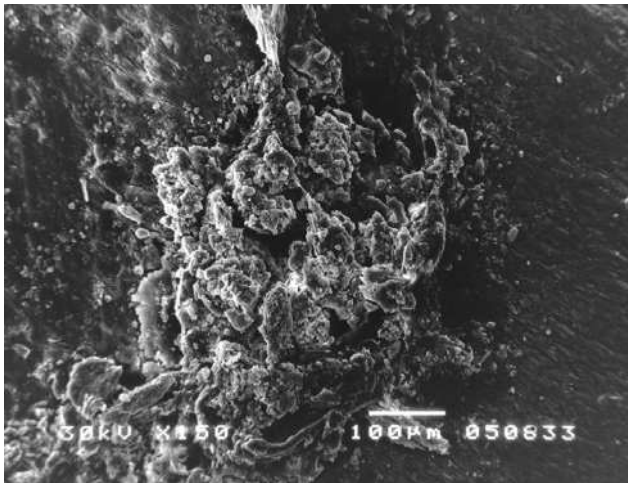

Sl.10 Calcimol aplikovan indirektno: (g) granica između novoformiranog tkiva i normalne dentinske strukture

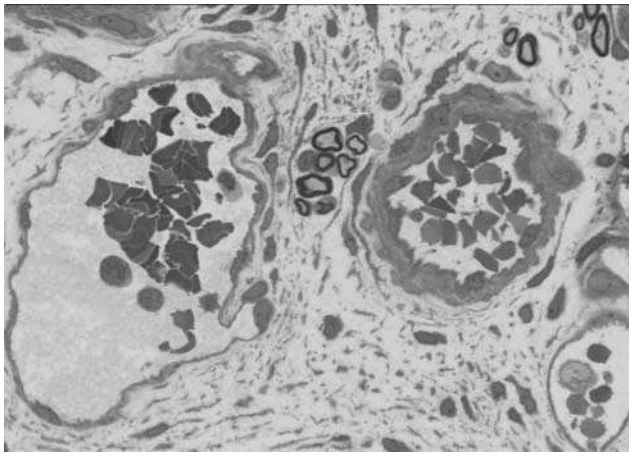

Sl.11 Kontrolna grupa posmatrana polarizacionim mikroskopom

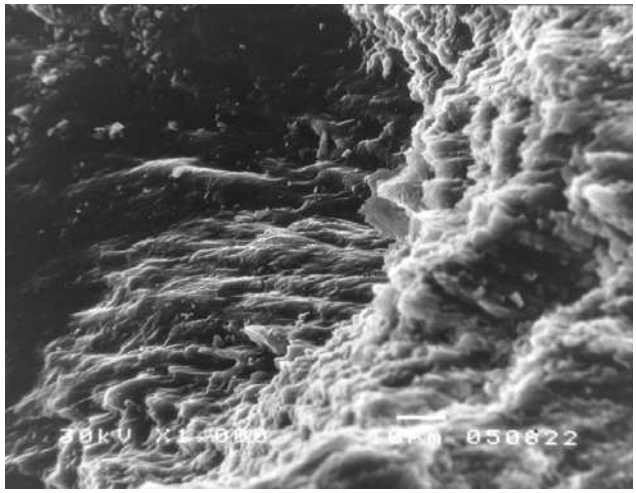

Sl.12 Kontrolna grupa posmatrana SEM

Kontrolna grupa zuba posmatrana skening elektronskim mikroskopom

Uočava se pravilna dentinska struktura sa pravilnim rasporedom dentinskih kanalića.(Sl.12)

DISKUSIJA

Kalcijum hidroksid je visoko alkalna(pH=11), bela, kristalna, slabo rastvorljiva bazna so koja se u vodenom rastvoru disocira na jone kalcijuma i hidroksilne jone. Prednosti kalcijum hidroksida su njegovo jako izraženo antibakterijsko svojstvo i sposobnost da indukuje formiranje raparatornog mosta nakon aplikacije na povredjeno tkivo pulpe. Međutim kao materijal za direktno i indirektno prekrivanje kalcijum hidroksid pokazuje i neke nedostatke. Kao bitan nedostatak kalcijum hidroksida navodi se nesposobnost da uništi Enterococcus faecalis u dentinu. Takođe postoje studije koje pokazuju da dentinski most indukovan aplikovanjem kalcijum hidroksida na površinu pulpe može sadržati niz strukturalnih nepravilnosti i poroznih delova koji značajno remete njegov terapijski efekat.

Materijal koji je korišćen u eksperimentu (Calcimol), upotrebljava se u svakodnevnoj stomatološkoj praksi. Za izbor mesta aplikacije preparata poslužili su podaci drugih autora koji su se bavili sličnim problemom Yamamamur (1985), Fitzgerald(1990), Tziafas(1990). Direktna aplikacija alkalnog cementa Dycala-a, koji prpada srodnoj grupi materijala, u središte pulpne komore zuba svinje na polarizacionom mikroskopu pokazala je stvaranje jezgra kalcifikacije, mlade krvne sudove (kapilarnog tipa) i celularnu infiltraciju (fibrociti, fibroblasti i histiociti). SEM analiza dentinske strukture pokazuje stvaranje kalcifikovanih jezgara, atubulusnog dentina, fibrodentina i osteodentina na mestu dodira sa Dycalom. Iako se prisustvo tercijarnog dentina, nastalog kao reakcija na razne vrste i intenzitete nadražaja često može zapaziti u npr. radiološkim ili histološkim analizama zuba, vrlo je teško oceniti da li se radi o reaktivnom ili reparativnom dentinu. Imajući u vidu da se oni morfološki ne razlikuju, u nedostatku anamnestičkih podataka o posmatranom zubu, može se samo konstatovati prisustvo tercijernog dentina nepoznatog

porekla. Štaviše, zbog mogućeg delovanja raznih noksi, ili različitih intenziteta jedne, nastalo tkivo može biti kombinacija reaktivnog i reparativnog dentina.

Iako su reakcije pulpo-dentinskog kompleksa na nokse odavno opisane, ćelijski i molekularni mehanizmi njihove regulacije još uvek nisu potpuno objašnjeni. Signalni molekuli uključeni u transdukcione mehanizme ovih procesa su tkivni faktori rasta. Ovi molekuli pokazuju snažnu bioaktivnost u malim koncentracijama, često na nivou pikograma. Preciznu regulaciju ćelijskih aktivnosti u tkivima signalni molekuli ostvaruju aktivacijom specifičnih receptora na ćelijama u kojima se i stvaraju (autokrino dejstvo), ili aktivacijom receptora na susednim ćelijama (parakrino dejstvo). Receptori za faktore rasta pripadaju receptorima koji su odgovorni za ekspresiju specifičnih gena za sintezu proteina koji učestvuju u modulaciji ćelijske reakcije.

Eksperimentalna aplikacija bioaktivnih molekula na intrapulparna mesta daje manje oštećenje tkiva na mestu aplikacije, što može obezbediti povoljniji pristup proučavanju specifičnih interakcija koje kontrolišu citodiferecijaciju neoodontoblasta. Ovo je u saglasnosti sa histološkim nalazima dobijenim posle direktnog prekrivanja pulpe sa kalcijum hidroksidom koji pokazuju da se u zubnoj pulpi pacova već u prva 24 h ispod sloja nekroze pojavljuje zona reaktivnog zapaljenja sa karakterističnim povećanjem endotelnih ćelija i fibroblasta.

ZAKLJUČAK

Na osnovu dobijenih rezultata u standardizovanim uslovima eksperimenta i provere efekta preparata za stimulaciju dentinogeneze, na proliferativnu aktivnost ćelija pulpe u eksperimentalnim uslovima, na zubima svinje u opservacionom periodu od šest meseci može se zaključiti sledeće:

- Direktna aplikacija Calcimola na polarizacionom mikroskopu ukazuje na jače promene u krvnim sudovima sa početnim raspadanjem, eritrocita, izraženom ekstravazacijom i pojavu malih fokusa nekrotičnog tipa. SEM analiza pokazuje dodir Glas jonomer cement – Calcimol bez novih dentinskih struktura amorfnog tipa.
- Indirektna aplikacija Calcimola na polarizacionom mikroskopu ukazuje na pojavu novoformirane dentinske strukture, jezgra kalcifikacije i oko njih ogromne ćelije, prisustvo krvnih sudova. SEM analizom uočava se jasna granica između novoformiranog atubulusnog dentina i normalne dentinske strukture.
- Na osnovu dobijenih rezultata istraživanja preparat Clcimol se ne može preporučiti za direktno prekrivanje pulpe.
- Dobijeni rezultati eksperimentalnim istraživanjem sugerišu Calcimol kao dobar preparat za indirektno prekrivanje pulpe.
- Rezultati dobijeni polarizacionim mikroskopom su kompatibilni sa rezultatima skening elektronske mikroskopije.
- Pravilan izbor materijala za direktno i indirektno prekrivanje pulpe, kao i tehnika rada su osnovni faktori koji determinišu uspeh ove terapijske procedure.

LITERATURA

1. Vital pulp therapy in vital permanent teeth with cariously exposed pulp: a systematic review. Aguilar P, Linsuwanont PJ Endod. 2011 May; 37(5):581-7.
2. Hargreaves KM, Cohen S, Berman LH. 10th ed. St. Louis: Mosby Year Book; 2011. Cohen's Pathways of the Pulp.
3. Ward J. Vital pulp therapy in cariously exposed permanent teeth and its limitations. Aust Endod J. 2002 Apr; 28(1):29-37.
4. Bergenholtz G, Spångberg L,Controversies in endodontics, Crit Rev Oral Biol Med. 2004 Jan 1; 15(2):99-114.
5. Smith A. Pulpal Responses to Caries and Dental Repair. Caries Research 2002;36:223-232.
6. Mjor I. Dentin and Pulp. U: Reaction Paterns in Human Teeth. Florida: CRC Press; 1983.str. 63-156.
7. Smith A, Cassidy N, Perry H, Begue-Kirn C, Ruch J, Lesot H. Reactionary dentinogenesis. International Journal of Devevelopmental Biology 1995;39:273-280.
8. Lesot H, Begue-Kirn C, Kubler MD, Meyer JM, Smith AJ, Cassidy N, et al. Experimental induction of odontoblast differentiation and stimulation during reparative processes. Cells and Materials 1993;3:201-217.
9. Smith A, Cassidy N, Perry H, Begue-Kirn C, Ruch J, Lesot H. Reactionary dentinogenesis. International Journal of Devevelopmental Biology 1995;39:273-280.
10. Smith A, Lesot H. Induction and regulation of crown dentinogenesis-embryonic events as a template for dental tissue repair. Critical Reviews in Oral Biology & Medicine 2001;12:425-437.
11. Roberts-Clark DJ, Smith AJ. Angiogenic growth factors in human dentine matrix. Archives of Oral Biology 2000;45:1013-1016.
12. Harichane Y, Hirata A, Dimitrova-Nakov S, Granja I, Goldberg A, Kellermann O, et al. Pulpal Progenitors and Dentin Repair. Advances in Dental Research 2011;23:307-312.
13. Nakashima M, Nagasawa H, Yamada Y, Reddi AH. Regulatory Role of Transforming Growth Factor-β, Bone Morphogenetic Protein-2, and Protein-4 on Gene Expression of Extracellular Matrix Proteins and Differentiation of Dental Pulp Cells Developmental Biology 1994;162:18-28.

14. Cooper PR, Takahashi Y, Graham LW, Simon S, Imazato S, Smith AJ. Inflammation-regeneration interplay in the dentine-pulp complex. Journal of Dentistry 2010;38:687-697.
15. Sirén EK, Haapasalo MP, Waltimo TM, Ørstavik D. In vitro antibacterial effect of calcium hydroxide combined with chlorhexidine or iodine potassium iodide on Enterococcus faecalis. Eur J Oral Sci.2004;112:326–31.
16. Eskandarizadeh A, Parirokh M, Eslami B, Asgary S, Eghbal MJ. A Comparative Study between Mineral Trioxide Aggregate and Calcium Hydroxide as Pulp Capping Agents in Dog's Teeth. Dent Res J (Isfahan)2006;2:1–9.
17. Šubarić Lj.Mitić A. Matvijenko V.Živković M.Živković D. Jovanović R.Perić D.Mitić A. Veselinović J. Promene na pulpi i dentinu nakon direktnog i indirektnog prekrivanja alkalnim cementom. Praxis medica 2013; 42:23-30
18. Smith A, Murray P, Lumley P. Preserving vital pulp in operative dentistry: I. A biological approach. Dental Update 2002;29:64-69.
19. Dammaschke T, Stratmann U, Fischer RJ, Sagheri D, Schafer E. Proliferation of rat molar pulp cells after direct pulp capping with dentine adhesive and calcium hydroxide. Clinical Oral Investigations 2011;15:577-587.

ENGLISH

PULP AND DENTIN MODIFICATIONS THAT OCCUR AFTER DIRECT AND INDIRECT OVERLAY WITH MATERIALS ON THE CALCIUM HYDROXIDE-BASE

Radovan Jovanović1, Ljiljana Šubarić1,Milan Živković1,Dejan Perić 1Aleksandar Mitić2
Faculty of medicine Pristina1
Faculty of medicine Nis2

SUMMARY
When pulp tissue gets exposed, therapy procedures are supposed to promote healing and to ease forming of reparative dentin in order to preserve vitality and health of the pulp. Vital pulp therapy (VPT) procedure includes removal of the local irritants as well as application of protective materials directly or indirectly on tooth pulp. Vital pulp therapy may be used for the treatment of the reversible pulp diseases in order to promote root development and to form apical region which will ensure correct endodontic tooth treatment in later stages. There are numerous controversies concerning vital pulp therapy but mostly related to the choice of the materials, correct technique and evaluation of the final therapy results. The goal of the experimental research is to use scanning electron and polarized microscopy to analyze modifications on cellular and extracellular components of the tooth pulp after direct and indirect overlaying with materials on the calcium hydroxide basis (Calcimol VOCO USA). We will also determine the appearance of dental surface after direct and indirect overlaying and if Calcimol proves good and effective in dentinogenesis, we will propose it for clinical usage. Research has been conducted on experimental animals (pig). Materials used in this research were on calcium hydroxide - base, Calcimol. V class preparation has been applied on the teeth of the experimental group. Eleven teeth have been overlaids directly and the same number of teeth has been overlaid indirectly. After the preparation, materials based on calcium hydroxide have been applied and cavity has been closed with materials from the glass ionomer cement group (FUJI IX GC Japan). Teeth that were treated with pulp perforation had their chambers filled with materials on calcium hydroxide-base and their cavities were closed with glass ionomer cement (FUJI IX GC Japan). Correctly prepared teeth have been observed with SEM and polarization microscopes. Observing and analyzing of the results with polarization and scanning electron microscope in comparison with control group showed that gained results may have significant clinical implication in biological pulp treatment. Directly applied Calcimol observed through polarization microscope points to intensive changes in blood vessels and beginnings of erythrocyte disintegration, distinct extravasation, and appearance of the small necrotic spots. SEM analyzes shows contact of the amalgam-Calcimol without new amorphous dentinal structures. Indirectly applied Calcimol observed through polarization microscope points to newly formed dentinal structures, calcification cores surrounded by huge cells and blood vessels presence. SEM analyzes shows clear border between newly formed dentinal tubules and ordinary dentinal structure. Gained results suggest application of the Calcimol as a material for indirect pulp overlay while its application in indirect overlay isn't indicated.
Key words. pulp, overlay, calcimol.