doi:10.5937/pramed1702001S

ORIGINALNI RADOVI

ULTRAVIOLETNO A ZRAČENJE I FOTOSTARENJE KOŽE MIŠEVA

KORESPONDENT

SLAĐANA SAVIĆ
Medicinski fakultet Priština, Univerzitet u Prištini
sladjanasavic788@gmail.com

AUTORI

Sladjana Savić1, Mlica Mijović2, Aleksandra Ilić3, Predrag Mandić4, Branislav Đerković2

1Institut za Histologiju sa embriologijom, Medicinski fakultet Priština, sedište Kosovska Mitrovica, Srbija
2Institut za Patologiju, Medicinski fakultet Priština, sedište Kosovska Mitrovica, Srbija
3Katedra za Preventivnu medicinu, Medicinski fakultet Priština, sedište Kosovska Mitrovica, Srbija
4Institut za Anatomiju, Medicinski fakultet Priština, sedište Kosovska Mitrovica, Srbija

SAŽETAK

Uvod: Ultravioletno A (UVA) zračenje sunca i veštačkih emitera je najznačajniji faktor fotostarenja kože. Cilj: Cilj našeg istraživanja bio je da se utvrdi prisustvo promena u izgledu i bojenju kolagenih i elastičnih vlakana derma kože miševa izloženih dejstvu UVA zračenju, sa ili bez upotrebe fotoprotektivne kreme. Metode: Eksperiment se sastojao u zračenju ženki BALBc soja miševa, u solarijumu UVA lampama. Životinje su bile podeljene u dve eksperimentalne i dve kontrolne grupe. Pre izlaganja zračenju životinjama eksperimentalnih i jedne kontrolne grupe je brijanjem, tri puta nedeljno odstranjivana dlaka sa leđa, a polovini eksperimentalnih životinja je pola sata pre ekspozicije nanošena fotoprotektivna krema sa širokim spektrom zaštite (UVA filterom i SPF 50). Druga kontrolna grupa nije bila podvrgavana brijanju. Eksperimentalne grupe životinja zračene su 5 puta nedeljno, po 2 sata dnevno (doza 156 J/cm2), tokom 16 nedelja, do ukupne doze zračenja od 12500 J/cm2. Ovaj deo kože je primenom različitih histiohemijskih metoda bojenja korišćen za histološka ispitivanja. Rezultati: Prisustvo izraženih znakova fotoštećenja kolagenih vlakana je statistički značajno potvrđeno u nemazanoj eksperimentalnoj grupi životinja (p <0,001), početno fotooštećenje u mazanoj eksperimentalnoj grupi životinja (p <0,001), normalan izgled i bojenje kolagenih vlakana potvrđen je kod obe kontrolne grupe životinja (p <0,001). Prisustvo početnih znakova solarne elastoze zabeleženo je u nemazanoj eksperimentalnoj grupi životinja. Zaključak: Rezultati su pokazali da je primena fotoprotektivne kreme sa širokim spektrom zaštite kod polovine eksperimentalnih životinja, opravdala upotrebu i dovela do efikasnog preveniranja ili značajnog smanjenja promena na nivou derma kože miševa izloženih dejstvu UVA zračenja.

Ključne reči: derm, kolagena vlakna, elastična vlakna, BALBc, fotoprotektivna krema

UVOD

Fotostarenje nastaje kao posledica dugotrajnog i ponavljanog izlaganja kože ultravioletnom (UV) zračenju sunca i/ili veštačkih emitera. Osnovu patohistološkog supstrata ove pojave čine destruktivne promene vezivnih struktura dermisa. Solarni ultravioletni spektar koji prodire do površine zemlje čine UVB (290–320 nm) i UVA (320–400 nm) zraci, ali se UVA zraci zbog osobine da prodiru duboko u derm (20-30%), smatraju glavim faktorom fotostarenja kože [1].

Najvažniji efekat UVA zračenja na kožu ogleda se u procesu generisanja reaktivnih kiseoničnih radikala (ROS, eng. Reactive oxygen species) koji mogu dovesti do oksidacije strukturnih elemenata ćelija. Peroksidacija lipida, oksidativna oštećenje membranskih proteina i mutacije na nukleinskoj i mitohondrijalnoj (mtDNK) uzrokuju morfološke, funkcionalne i estetske promene na koži, fotostarenje i karcinogezu [2-6]. Naročito važan aspekt oštećenja čine mutacije na mtDNK [7,8] koje se u fotoštećenoj koži javljaju do 50 puta češće nego na nukleinskoj DNK [9].

U osnovi patogenetskog mehanizma fotostarenja je pojačana sinteza i aktivacija matriksnih metaloproteinaza (MMP, eng. Matrix metalloproteinase) enzima uključenih u proces degradacije vezivnih vlakana derma. ROS indukuju kaskadu mitogenom aktiviranih proteinskih kinaza (MARK, eng. Mitogen-activated protein kinase): p38, c-Jun N-terminalne kinaze (JNK, eng. c-Jun amino-terminal kinase) i aktivaciju transkriptornog faktora aktivator protein- 1 (AP-1, eng. activator protein 1). On u humanoj koži dovodi do stimulacije i aktivacije velikog broja MMP-a [10-14] uglavnom porekla keratinocita, [15,16] uključenih u proces degradacije kolagenih i elastičnih vlakana. Sa druge strane AP-1 inhibišući efekte faktora transformacije rasta beta 2 (TGF-β2, eng. Transforming growth factor beta 2) citokina koji stimuliše proizvodnju kolagena, utiče i na smanjenje sinteze prokolagena [17,18]. Još jedan transkripcioni faktor, NF-kB (eng. nuclear factor kappa-light-chain-enhancer of activated B cells) se takođe aktivira dejstvom ROS-a, stimuliše produkciju

inflamatornih citokina od strane ćelija kože koji privlače polimorfonuklearne leukocite i makrofage kao dodatni izvor MMP-a [19,20].

Kao posledica ovih procesa patohistološki se u dermu registruje gubitak zrelog kolagena (tip I), menja se kvalitativni odnos kolagenih vlakana (I/III) u korist kolagena tipa III i dolazi do međusobnog povezivanja kolagenih vlakana [13, 21-24]. Vlakna gube paralelnost, očvršćavaju i raspoređuju se nepravilno [25-27]. Izražena je i njihova bazofilna degeneracija pri čemu snopovi kolagenih vlakana bivaju zamenjeni granularnim materijalom, koji se slabo boji na hematoksilin-eozin (HE), struktura derma je narušena i praćena povećanjem količine ekstracelularmog matriksa (ECM-a). Za elastična vlakna karakteristična je pojava tzv. solarne elastoze pri čemu se bojenjem na elastin vide nakupine debelih, isprepletanih vlakana koje podsećaju na iseckane špagete ili su u vidu homogene, skoro hrskavičave mase tzv. elastozni materijal. On se akumulira u gornjem i središnjem dermisu a od epiderma je odvojen jasno definisanom grenz zonom, u kojoj su prisutna kolagena vlakna, sa ili bez elastičnih vlakana. U ognjištima solarne elastoze povećava se sadržaj glikozminoglikana i proteoglikana [13,28].

U preveniranju pojave fotostarenja kože upotreba topikalnih fotoprotektivnih - sunscreen preparata, bogath antioksidansima, pokazala se kao „zlatni standard“. Fotoprotektivni preparatoi sadrže SPF faktor (zaštita od UVB zračenja) čija se vrednost kreće od 15-50+, kao i zaštitne UVA filtere i efikasno štite kožu od pojave opekotina, preranog starenja, nastanka mutacija na DNK i karcinogeneze [2, 29-32],.

CILJ RADA

Cilj našeg ispitivanja je da primenom različitih histohemijskih metoda bojenja utvrdimo prisustvo i stepen promena u bojenju i izgledu kolagenih i elastičnih vlakana derma kože miševa izloženih UVA zračenja sa ili bez fotoprotektivne kreme.

MATERIJAL I METODE

Izbor i priprema laboratorijskih životinja za eksperiment

Ekspetiment je izveden na ženkama BALBcAnNCR soja miševa, starosti 6-8 nedelja, nabavljenih sa farme za uzgoj i čuvanje laboratorijskih životinja na VMA. Životinje su 2 nedelje pre početka eksperimenta aklimatizovane na našu laboratoriju, u kojoj su pre i za vreme izvođenja eksperimenta obezbeđeni uslovi životne sredine u skladu sa vodećim principima čuvanja eksperimentalnih životinja: optimalna temeratura 24±2◦C, kontrolisana dnevna svetlost (12 sati svetlo, 12 sati mrak), ishrana i pojenje ad libitum. U navedenom periodu nisu opservirani vidljivi znaci bolesti, niti promene ponašanja bilo koje od životinja.

Eksperimentalni postupak

Eksperiment se sastojao u zračenju životinja u solarijumu u kome su se nalazile UVA lampe tipa Independence XR, fluksa zračenja 21.71 mW/cm2, koje se inače koriste u klasičnim solarijumima. Kako po specifikaciji proizvođača ove lampe emituju i 1,1% UVB zraka, njihovo dejstvo je blokirano postavljanjem staklenog filtra debljine 5mm. Životinje su bile podeljene u dve eksperimentalne i dve kontrolne grupe. Pre izlaganja zračenju životinje eksperimentalnih grupa i jedne kontrolne grupe brijane su 3 puta nedeljno, radi odstranjenja dlaka sa kože leđa koja će biti korišćena za histološka ispitivanja. Jednoj grupi eksperimentalnih životinja je 30 minuta pre izlaganja zračenju mazanjem uz pomoć četkice, nanošena komercijalna fotoprotektivna krema sa širokim spektrom zaštite, zaštitnim UVA filterom i SPF 50+. Eksperimentalne grupe životinje su bile podvrgavane zračenju 5 puta nedeljno, u toku 16 nedelja, do ukupne doze zračenja od 12500 J/cm2. Dnevna doza zračenja od 156 J/cm2 postizana je za 2 časa ekspozicije. Sve životinje su nakon završetka eksperimenta žrtvovane u etarskoj narkozi.

Sprovedeni eksperimentalni protokol bio je odobren od strane Etičkog komiteta Medicinskog fakulteta-Priština. Celokupni eksperiment izveden je u periodu od oktobara 2009. do februara 2010. godine u Laboratoriji za eksperimentalna istraživanja Medicinskog fakulteta-Priština sa sedištem u Kosovskoj Mitrovici.

Eksperimentalne i kontrolne grupe životinja

Eksperimentalne i kontrolne grupe životinja podeljene su na osnovu načina tretmana na sledeći način:

Grupa ZN- (zračene, nemazane), 12 životinja, zračenih bez fotozaštitne kreme do ukupne doze zračenja od 12500 J/cm2.

Grupa ZM- (zračene, mazane), 15 životinja, zračenih sa fotozaštitnom kremom do ukupne doze zračenja od 12500 J/cm2.

Grupa Kt- (kontrolna, tretirana), 14 životinja koje su brijane kada i životinje eksperimentalnih grupa.

Grupa Kn- (kontrolna, netretirana), 10 životinja koje nisu brijane .

Metode

Dobijeni isečci kože, dimenzija oko 1,5x2 cm fiksirani u 10% puferizovanom formalinu, standardno dehidrisani u alkoholu rastuće koncentracije, prosvetljeni u ksilolu i pakovani u parafinske blokove. Od parafinskih blokova pravljeni su serijski preseci debljine 5μm na rotacionom mikrotomu marke Leica RM2125RP koji su korišćeni za histohemijska bojenja koja su obavljena u patohistološkoj laboratoriji Instituta za patologiju Medicinskog fakulteta- Priština.

Histohemijske metode bojenja

Za prikazivanje kolagenih vlakana dermisa primenjena je standardna HE tehnika bojenja, kao i Weigert-Van Gieson-ova metoda bojenja, izvedena pomoću „Weigert-Van Gieson- long metod“ kita, proizvođača Bio-Optica (Milano, Italija).

Za prikazivanje elastičnih vlakana dermisa primenjena je Orcein metoda, izvedena pomoću „ORCEIN for elastic fibres“ kita, proizvođača Bio-Optica (Milano, Italija).

Statistička analiza podataka

Za statističku obradu dobijenih rezultata korišćen je hi-kvadrat (x2) test u softverskom programu SPSS 20. Kriterijum za statističku značajnost je bio $p<0.001$.

REZULTATI

Eksperiment je izveden na 51-oj ženki BALBcAnNCR miševa starosti 6-8 nedelja, koje su bile podeljene u dve eksperimentalne i dve kontrolne grupe (tabela 1).

Tabela 1. Distribucija životinja po grupama

ZN - (zračene, nemazane)	12
ZM - (zračene, mazane)	15
Kt - (tretirana brijanjem)	14
Kn – (netretirana)	10
Ukupno	51

Dobijeni tkivni uzorci bojeni kalsičnom HE metodom bojenja su analizirani, utvrđene patohistološke promene u izgledu i bojenju kolagenih vlakana su evidentirane i rangirane po sledećim kriterijumima: a) normalan nalaz; b) početno fotooštećenje: prisustvo slabije eozinofilnih, fokalno slepljenih kolagenih vlakna; c) umereno fotoštećenje- prisustvo slabije eozinofilnih i slepljenih kolagena vlakna i d) izraženo fotooštećenje: prisustvo bazofilije i destrukcije kolagenih vlakana sa povećanje ECM-a (slika 1).

Primenom dve specifične histohemijske metode bojenja: Weigert- Van Gieson, za kolagena (slika 2) i Orcein, za elastična vlakna (slika 3) prikazali smo najreprezentativnije promene karakteristične za fotostarenje kože u našem istraživanju.

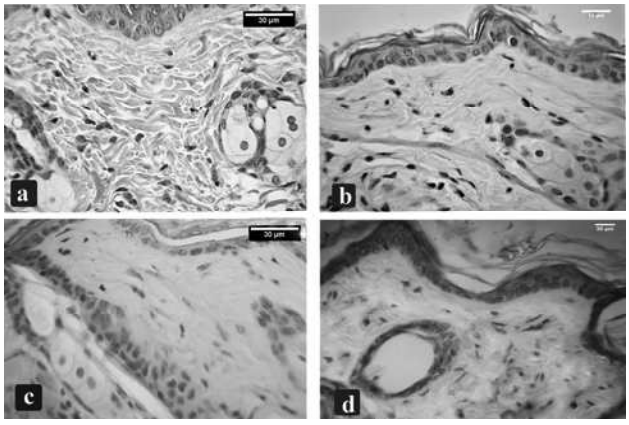

Slika 1. Izgled i bojenje kolagenih vlakana na HE- komparativni prikaz:

a) Normalan izgled kolagenih vlakana, Kt grupa; HE- 200x

b) Slabije eozinofilna, fokalno slepljena kolagena vlakna, ZM; HE- 200x

c) Slabije eozinofilna, slepljena kolagena vlakna, ZN; HE- 200x

g) Bazofilija i destrukcija kolagenih vlakana, povećanje ECM-a, ZN; HE- 200x

Poređenjem izgleda i bojenja kolagenih vlakana derma (slika 1) između eksperimentalnih grupa životinja sa tretiranom (brijanom) kontrolnom grupom, utvrđeno je postojanje statistički značajne razlike (x2= 70.566, DF=6,p< 0.001). Normalan izgled i bojenje kolagenih vlakana derma je statistički značajno učestaliji kod životinja Kt grupe u odnosu na ostale grupe životinja (p<0.001). Slabije eozinofilna, fokalno slepljena kolagena vlakna derma su statistički značajno učestalija kod ZM grupe životinja (p<0.001), bazofilija i destrukcija kolagenih vlakna sa povećanjem ECM-a je statistički značajno učestalija kod ZN grupe u odnosu na ostale grupe životinja (p<0.001) (tabela 2).

Poređenjem izgleda i bojenja kolagenih vlakana derma između eksperimentalnih grupa životinja sa netretiranom kontrolnom grupom, utvrđeno je postojanje statistički značajne razlike (x2= 62.844, DF=6, p<0.001). Normalan izgled i bojenje kolagenih vlakana derma je statistički značajno učestaliji kod životinja Kn grupe u odnosu na ostale grupe životinja (p<0.001). Slabije eozinofilna, fokalno slepljena kolagena vlakna derma su statistički značajno učestalija kod ZM grupe životinja (p<0.001), dok je bazofilija i destrukcija kolagenih vlakna sa povećanjem ECM-a statistički značajno učestalija kod ZN12500 grupe u odnosu na ostale grupe životinja (p<0.001) (tabela 3).

Poređenjem izgleda i bojenja kolagenih vlakana derma između eksperimentalnih grupa životinja utvrđeno je postojanje statistički značajne razlike (p<0.001). Slabije eozinofilna, fokalno slepljena kolagena vlakna derma su statistički značajno učestalija kod ZM grupe životinja (p<0.001). Bazofilija i destrukcija kolagenih vlakna sa povećanjem ECM-a statistički je značajno učes

Analiziranjem preparata bojenih po Weigert-van Gieson-u, za prikaz kolagenih vlakana (slika 2), normalan izgled i bojenje kolagenih vlakana zabeležen je kod Kt grupe životinja, fokalno slepljivanje kolagenih vlaknana prisutno je kod ZM grupe životinja, dok je slabije bojenje, degradacija i desrtukcija kolagenih vlakana i opsežno poremećena arhitektonika derma sa značajnim povećanjem ECM-a, prisutana kod ZN grupe životinja.

Tabela 2. Izgled kolagenih vlakana derma, odnos eksperimentalnih grupa životinja (nemazanih i mazanih) i tretirane (brijane) kontrolne grupe

Grupa životinja	Izgled kolagenih vlakna derma								Ukupno	
	Normalan nalaz		Početno fotooštećenje		Umereno fotoštećenje		Izraženo fotooštećenje			
	Broj	%	Broj	%	Broj	%	Broj	%	Broj	%
ZN	0	0	0	0	2	50.0	10	100.0	12	29.3
ZM	1	6.7	12	100.0	2	50.0	0	0	15	36.6
K_t	14	93.3	0	0	0	0	0	0	14	34.1
Ukupno	15	100.0	12	100.0	4	100.0	10	100.0	41	100.0

Tabela 3. Izgled kolagenih vlakana derma, odnos eksperimentalnih grupa životinja (nemazanih i mazanih) i netretirane kontrolne grupe

Grupa životinja	Izgled kolagenih vlakna derma								Ukupno	
	Normalan nalaz		Početno fotooštećenje		Umereno fotoštećenje		Izraženo fotooštećenje			
	Broj	%	Broj	%	Broj	%	Broj	%	Broj	%
ZN	0	0	0	0	2	50.0	10	100	12	32.5
ZM	1	9.1	12	100	2	50.0	0	0	15	40.5
Kn	10	90.9	0	0	0	0	0	0	10	27.0
Ukupno	11	100	12	100	4	100	10	100	37	100.0

Tabela 4. Izgled kolagenih vlakana derma u odnosu na primenu preparata (kreme) za zaštitu od sunca kod eksperimentalnih grupa životinja

Grupa životinja	Izgled kolagenih vlakna derma								Ukupno	
	Normalan nalaz		Početno fotooštećenje		Umereno fotoštećenje		Izraženo fotooštećenje			
	Broj	%	Broj	%	Broj	%	Broj	%	Broj	%
ZN	0	0	0	0	2	50.0	10	100.0	12	44.4
ZM	1	100.0	12	100.0	2	50.0	0	0	15	55.6
Ukupno	1	100.0	12	100.0	4	100.0	10	100.0	27	100.0

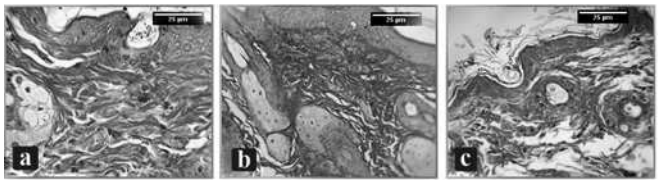

Slika 2. Izgled i bojenje kolagenih vlakana metodom po Weigert-van Gieson-u - komparativni prikaz:

a) Normalan izgled i bojenje kolagenih vlakana, Kt; Weigert-van Gieson- 200x
b) Fokalno slepljivanje kolagena vlakna, ZM; Weigert-van Gieson-200x
c) Slabije bojenje, degradacija i desrtukcija kolagenih vlakana, sa povećanjem ECM-a, ZN; Weigert-van Gieson-200x

Analiziranjem preparata bojenih Orcein metotodom za prikaz elastičnih vlakana (slika 3), normalan izgled i bojenje na elastin prikazan je kod Kt i ZM grupe životinja. Početni znaci solarne elastoze prisutni su kod ZN grupe životinja.

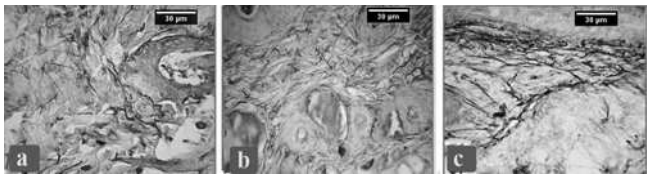

Slika 3. Bojenje elastičnih vlakana Orcein metodom-komparativni prikaz:

a) Normalan izgled i bojenje elastičnih vlakana, Kt grupa; Orcein- 400x
b) Normalan izgled i bojenje elastičnih vlakana, ZM; Orcein- 400x
v) Početni znaci solarne elastoze, zabebljala i grupisana elastična vlakna u gornjoj središnjoj trećini dermisa, ZN; Orcein- 400x

DISKUSIJA

UVA zraci imaju sposobnost da prodiru kroz epiderm i uzrokuju veliki stepen patohistoloških promena u vezivnom tkivu derma kože. Promene strukture ovog dela kože predstavljaju osnovu procesa fotostarenja kože. Studije sa ljudima kao i eksperimentalna ispitivanja na bezdlakim miševima pokazala su da ponavljane doze UVA zračenja indukuju pojavu bora i drugih znakova fotostarenja kože, udruženih sa histološkim promenama u dermu i rastućim nivoom MMP-a. Istarživanja sprovedena na dobrovoljcima koji su profesionalni vozači, pokazala su da se promene karakteristične za fotostarenje kože, iregularne pigmentacije, premaligne i maligne lezije, učestalije javljaju na strani lica vozača koja je okrenuta prozoru [33,34]. U fotozaštićenoj koži, smanjenje intenziteta bojenja kolagenih vlakana javlja se tek u osmoj deceniji života, u fotoeksponiranim areama ova promena registruje već u prvoj deceniji života, dok se na koži lica zapaža se i poremećaj strukturne organizacije kolagena od četvrte decenije života [35].

Kako su promene u bojenju i izgledu kolagenih vlakana derma jedna od najvažnijih karakteristika fotostarenja kože, u našem istraživanju ispitivani parametri rangirani su na sledeći način: normalan nalaz; početno fotooštećenje; umereno fotooštećenje i izraženo fotooštećenje kolagenih vlakana. Poređenja su vršena sa tretiranom (brijanom) kontrolnom grupom, netretiarnom kontrolnom grupom, kao i između eksperimentalnih grupa.

Sumiranjem rezultata dolazimo do zaključka da je najveći stepen promena u izgledu i bojenju kolagenih vlakana derma zabeležen je u nemazanoj grupi eksperimentalnih životinja u kojoj su prisutna bazofilna, degradisana i proređena kolagena vlakana sa povećanjem

ECM-a, patohistološki supstrat karakterističan za izraženo fotooštećenje kože. Prisustvo kolagenih vlakana normalnog izgleda i bojenja zabeleženo je kod obe kontrolne grupe životinja. Dve kontrolne grupe životinja (tretirana i netretirana brijanjem) su formirane da bi se izbegle promene na koži i greške u interpretaciji rezultata, koje bi eventualno mehanička stimulacija (brijanjem) mogla izazvati. Najmanji stepen patohistoloških

promena, prisustvo slabije eozinofilnih fokalno slepljenih kolagenih vlakana- početno fotooštećenje, zabeležen u mazanoj eksperimentalnoj grupi životinja. Ovakav naš nalaz je očekivan i u skladu sa navodima iz literature, koji potvrđuju da je najveći stepen degradacije kolagenih vlakana zabeležen u fotoeksponiranim regijama kože čoveka i miševa, koja nije bila zaštićena topikalnim fotopretektivnim preparatima prilikom ekspozicije UVA zračenju [20-23, 35]. Pojavu fokalnog slepljivanja kolagenih vlakna objašnjavamo dokazanim međusobnim povezivanjem vlakana u fotooštećenoj koži, kako kod ljudi tako i kod miševa, takođe još jednom karakteristikom fotostarenja [21-23,36]. Kako stepen oštećenja dermalnih struktura raste sa ponovljenim ekspozicijama i rastom kumulativne doze zračenja UV zračenja i kako fotoprotektivni preparati sa širokim spektrom zaštite pokazuju značajan efekat u sprečavanju oksidativnog oštećenja kože, fotostarenja i karcinogeneze, naš rezutat u mazanoj eksperimentalnoj grupi životinja kod kojih je zabeležen najmanji stepen fotooštećenja poklapa se sa nalazima drugih istraživača [13,29-32,37,38].

Specifičnim histohemijskim bojenjem metodom po Weigert-van Gieson-u, potvrđujemo da se najveći stepen patohistoloških promena vezanih za fotostarenje zapaža se nemazanoj eksperimentalnoj grupi životinja, gde su kolagena vlakna svetlije boje, izražena je destrukcija i smanjenje gustine vlakana sa izmenjenom arhitektonikom derma uz značajno povećanje ECM-a. U mazanoj eksperimentalnoj grupi životinja kolagena vlakna ne ispoljavaju promenu u intenzitetu bojenju ali je stuktura derma umereno narušena zbog fokalnog slepljivanja vlakana, dok je normalan izgled i bojenje kolagenih vlakana zabeležen kod tretirane kontrolne grupe životinja, što je u skladu sa rezultatima koje smo dobili klasičnim HE bojenjem.

Još jedna promena u dermu karakteristična za fotostarenje kože je solarna elastoza, koja se javlja nakon hronične ekspozicije UV zračenju a karakteriše je pojava elastoznog materijala [28]. Primarna reakcija elastičnih vlakana na dejstvo UV zračenja je njihova hiperplazija i zavisna je od doze zračenje. Ali, u fotoostareloj koži koja je puno puta, ponovljeno izlagana zračenju dolazi do nastanka degenerativnih promena na elastičnim vlaknima, sa smanjenjem njihove elastičnosti i rezistencije. Tada je u dermu prisutna masa degradiranih elastičnih vlakana kao i amorfnog materijala koji se sastoji od neogranizovanog tropoelastina i fibrilina [8,13]. Mehanizmi koji dovode do promena na elastičnim vlaknima još uvek nisu dovoljno proučeni, ali se zna da pored elastaze u njihovoj degradaciji mogu učestvovati i MMP-2 i MMP-12 [39,40].

U našem ispititivanju solarna elastoza je ispoljena u svom početnom stadijumu. Specifičnim histohemijskim bojenjem Orcein metodom za elastična vlakna, normalan izgled i bojenje elastičnih vlakana derma prisutan je sem u tretiranoj kontrolnoj grupi još i u mazanoj eksperimentalnoj grupi životinja, kod koje je fotozaštitna krema ispoljila svoj protektivni efekat [37,38]. Najveći stepen patohistoloških promena zapaža su u nemazanoj eksperimentalnoj grupi životinja, gde su vidljive promene koje idu u prilog početnog stadijuma solarne elastoze, zabebljala i grupisana elastična vlakna u gornjoj i središnjoj trećini dermisa. Kligman navodi da su u brojnim eksperimentima sa različitim sojevima miševa bile potrebne jako visoke doze svakodnevnog, višemesečnog zračenja životinja, da bi se zabeležili znaci solarne elastoze. Efektivni rezultati u ekserimentalnom izazivanju ovih promena dobijeni tek sa uvođenjem bezdlakih miševa u isitivanja [22]. No, kako je ovaj soj miševa nedostupan kod nas, naše je isitivanje sprovedeno na BALB/c soju miševa, koji se takođe često koristi u eksperimentalnoj fotomedicini.

ZAKLJUČAK

Patohistološke promene u dermu kože miševa karakteristične za fotostarenje prouzrokovane dejstvom UVA zračenja, izraženije su kod nemazane u odnosu na mazanu eksperimentalnu grupu životinja. Promene su izraženije na kolagenim vlaknima dermisa sa znacima izraženog fotooštećenja, što je potvrđeno i komparacijom dve histohemijske metode bojenja, dok su na elastičnim vlaknima zabeleženi početni znaci solarne elastoze. Na osnovu dobijenih rezulata zaključujemo da je primena fotoprotektivne kreme sa širokim spektrom zaštite kod mazane eksperimentalne grupe životinja, opravdala upotrebu i dovela do efekasnog preveniranja promena vezanih za fotostarenje kože, posebno na elastičnim vlaknima.

LITERATURA

1. Battie C, Jitsukawa S, Bernerd F, Del Bino S, Marionnet C, Verschoore M. New insights in photoaging, UVA induced damage and skin types. Exp Dermatol. 2014;1:7-12.
2. Savić S, Ilić A, Leštarević S, Vitković L. Prisustvo „sunburn“ ćelija u epitelu kože miševa izloženih dejstvu ultravioletnog A zračenja. Praxis medica. 2011;39:19-22.
3. Pattison DI, Rahmanto AS, Davies MJ, Photo-oxidation of proteins. Photochem Photobiol Sci. 2012;11:38–53.
4. Tewari A, Sarkany RP, Young AR. UVA1 induces cyclobutane pyrimidine dimers but not 6-4 photoproducts in human skin in vivo. J Invest Dermatol. 2012;132: 394–400.
5. Xia Q, Chiang HM, Yin JJ, Chen S, Cai L, Yu H et al. UVA photoirradiation of benzo[a]pyrene metabolites: induction of cytotoxicity, reactive oxygen species, and lipid peroxidation. Toxicol Ind Health. 2015;31:898-910.

6. Karran P, Brem R. Protein oxidation, UVA and human DNA repair. DNA Repair. 2016;44:178-85.
7. Berneburg M, Gattermann N, Stege H, Grewe M, Vogelsang K, Ruzicka T et al. Chronically ultraviolet-exposed human skin shows a higher mutation frequency of mitochondrial DNA as compared to unexposed skin and the hematopoietic system. Photochem Photobiol. 1997;66:271–275.
8. Yaar M, Gilchrest BA. Photoageing: mechanism, prevention and therapy. Br J Dermatol. 2007;157:874-87.
9. Scheffler IE. Mitochondria. 2nd ed. Wiley Liss; NY.USA; 2007.
10. Fisher GJ, Choi HC, Bata-Csorgo Z, Shao Y, Datta S, Wang ZQ et al. Ultraviolet irradiation increases matrix metalloproteinase-8 protein in human skin in vivo. J Invest Dermatol. 2001;117:219–226.
11. Ramos MC, Steinbrenner H, Stuhlmann D, Sies H, Brenneisen P. Induction of MMP-10 and MMP-1 in a squamous cell carcinoma cell line by ultraviolet radiation. Biol Chem 2004; 385: 75-86.
12. Wang F, Garza LA, Cho S, Kafi R, Hammerberg C, Quan T et al. Effect of increased pigmentation on the antifibrotic response of human skin to UV-A1 phototherapy. Arch Dermatol. 2008;144:851–8.
13. Battie C, Verschoore M. Cutaneous solar ultraviolet exposure and clinical aspects of photodamage. Indian J Dermatol Venereol Leprol. 2012;78:S9-S14.
14. Zhang J, Bowden GT. Activation of p38 MAP kinase and JNK pathways by UVA irradiation. Photochem Photobiol Sci. 2012;11:54-61.
15. Overall CM. Matrix metalloproteinase substrate binding domains, modules and exosites. Overview and experimental strategies. Methods Mol Biol 2001;151:79–120.
16. Quan T, Qin Z, Xia W, Shao Y, Voorhees JJ, Fisher GJ. Matrix-degrading metalloproteinases in photoaging. J Investig Dermatol Symp Proc. 2009;14: 20-4.
17. Quan T, He T, Kang S, Voorhees JJ, Fisher GJ. Ultraviolet irradiation alters transforming growth factor beta/smad pathway in human skin in vivo. J Invest Dermatol. 2002;119: 499-506.
18. Rittié L, Fisher GJ. UV-light-induced signal cascades and skin aging. Ageing Res Rev. 2002;1:705-20.
19. Reelfs O, Tyrrell RM, Pourzand C. Ultraviolet a radiation-induced immediate iron release is a key modulator of the activation of NF-kappaB in human skin fibroblasts. J Invest Dermatol. 2004;122:1440-1447.
20. Ichihashi M, Ando H, Yoshida M, Niki Y, Matsui M. Photoaging of the skin. Anti-Aging Med. 2009;6:46-59.
21. Kligman LH, Gebre M, Alper R, Kefalides NA. Collagen metabolism in ultraviolet irradiated hairless mouse skin and its correlation to histochemical observations. Invest Dermatol. 1989;913:210-212.
22. Kligman LH. The hairless mouse model for photoaging. Clin Dermatol. 1996;14:183-195.
23. Ou-Yang H, Stamatas G, Kollias N. Dermal contributions to UVA-induced Oxidativ stress in skin. Photodermatol Photoimmunol Photomed. 2009; 25: 65-70.
24. Quan T, Little E, Quan H, Qin Z, Voorhees JJ, Fisher GJ. Elevated matrix metalloproteinases and collagen fragmentation in photodamaged human skin: impact of altered extracellular matrix microenvironment on dermal fibroblast function. J Invest Dermatol. 2013;133:1362-6.
25. Farage Miranda A, Miller Kenneth W, Maibach Howard I. Textbook of Aging Skin. Springer; 2010.
26. Kohl E, Steinbauer J, Landthaler M. Szeimies RM. Skin ageing. J Eur Acad Dermatol Venereol. 2011;25:873–84.
27. Savić S, Smiljić S, Leštarević S, Ilić A. Fotostarenje kože. Praxis medica. 2012; 40:7-10.
28. Ma W, Wlaschek M, Tancheva-Poor I, Schneider LA, Naderi L, Razi-Wolf Z et al. Chronological ageing and photoageing of the fibroblasts and the connective tissue. Clin Exp Dermatol. 2001;26:592-99.
29. Fourtanier A, Moyal D, Seité S. Sunscreens containing the broad-spectrum UVA absorber, Mexoryl SX, prevent the cutaneous detrimental effects of UV exposure: a review of clinical study results. Photodermatol Photoimmunol Photomed. 2008;24:164-74.
30. Ralf PL, Berneburg M, Trelles M, Friguet B, Ogden S, Esrefoglu M et al. How best to halt and/or revert UV-induced skin ageing: strategies, facts and fiction. Experimental Dermatol. 2008;17:228–229.
31. Fourtanier A, Moyal D, Seité S. UVA filters in sun-protection products: regulatory and biological aspect. Photochem Photobiol Sci. 2012;11:81-9.
32. Burnett ME, Hu JY, Wang SQ. Sunscreens: obtaining adequate photoprotection. Dermatol Ther. 2012;25:244-51.
33. Butler ST, Fosko SW. Increased prevalence of left-sided skin cancers. J Am Acad Dermatol. 2010;63:1006-10.
34. Mac-Mary S, Sainthillier JM, Jeudy A, Sladen C, Williams C, Bell M, Humbert P. Assessment of cumulative exposure to UVA through the study of asymmetrical facial skin aging. Clin Inter Aging. 2010;5:277–284.
35. El-Domyati M, Attia S, Saleh F, Brown D, Birk DE, Gasparro F et al. Intrinsic aging vs. photoaging: a comparative histopathological, immunohistochemical, and ultrastructural study of skin. Exp Dermatol. 2002;11:398–405.
36. Silva IS, Higgins CD, Abramsky T, Swanwick MA, Frazer J, Whitaker LM et al. Overseas sun exposure, nevus counts, and premature skin aging in young English women: a population-based survey. Invest Dermatol. 2009;129:50–59.
37. Knor T. Roles of reactive oxigen species in photoaging process and topical treatment with antioxidans. Medicinski žurnal 2008; 14(1-2): 43-48.
38. Burke KE. Photodamage of the skin: protection and reversal with topical antioxidants. J Cosmet Dermatol. 2004; 3(3): 149-55.

39. Chung JH, Seo JY, Lee MK, Eun HC, Lee JH, Kang S, Fisher GJ, Voorhees JJ. Ultraviolet modulation of human macrophage metalloelastase in human skin in vivo. J Invest Dermatol 2002; 119 : 507-512.
40. Tewari A, Grys K, Kollet J, Sarkany R, Young AR. Upregulation of MMP12 and Its Activity by UVA1 in Human Skin: Potential Implications for Photoaging. J Invest Dermatol. 2014;134:2598-609.

ENGLISH

ULTRAVIOLET A IRRADIATION AND PHOTOAGING OF THE MOUSE SKIN

Sladjana Savic1, Mlica Mijovic2, Aleksandra Ilic3, Predrag Mandic4, Branislav Djerković2
1 Department of Histology and embriology, Medical Faculty Pristina, Kosovska Mitrovica, Serbia
2Department of Pathology, Medical Faculty Pristina, Kosovska Mitrovica, Serbia
3Department of Public Health, Medical Faculty Pristina, Kosovska Mitrovica, Serbia
4Department of Anatomy, Medical Faculty Pristina, Kosovska Mitrovica, Serbia

SUMMARY
Introduction: Solar or artificial UVA radiation play a major role in photoaging of the skin. Objective: The aim of our study was to determine the presence of morphological changes in the dermis of mouse skin exposed to UVA radiation, with or without the usage of photoprotective cream. Methods: This experiment involved the exposure of female BALBc mice, to solarium UVA lamps. The animals were divided into 2 experimental and 2 control groups. Before the radiation exposure, the hair on the backs of the experimental animals and one kontrol group was removed by shaving 3 times a week, and a half an hour before the exposure a broad spectrum photoprotective cream (UVA filter and SPF 50) was applied on half of the experimental animals. The animals were exposed to radiation 5 times a week, 2 hours a day (the dosage of 156 J/ cm2), for 16 weeks, up to a total radiation of 12500 J/cm2. Results: The presence of impaired collagen fibril network was the most pronounced in the experimental group of animals exposed to radiation without the usage of photoprotective cream ($p<0.001$). The presence of normal collagen fibril network was observed in the both control groups ($p<0.001$). The presence of incipient solar elastosis was observed in the experimental group of animals exposed to radiation without the usage of photoprotective cream. Conclusions: The results showed that the usage of a photoprotective cream provided an efficient protection against the effects of UVA radiation and dermal photoaging.

Key words: dermis; collagen fibers, elastic fibers, BALB, photoprotective cream