

# MIKROANATOMSKE KARAKTERISTIKE ARTERIJSKE VASKULARIZACIJE LOBANJSKOG SEGMENTA VIDNOG ŽIVCA

## AUTORI

Samra Hajrović 1, Radmila Balaban-Đurević 2, Suzana Matejić 3, Zdravko Vitošević 4, Milan Milisavljević 5

1 Očno odeljenje, Opšta bolnica, Novi Pazar, Srbija

2 Katedra za normalnu anatomiju čovjeka, Medicinski fakultet Foča, Univerzitet u Istočnom Sarajevu, Republika Srpska, Bosna i Hercegovina

3 Institut za sudsku medicinu, Medicinski fakultet, Univerzitet u Prištini, Kosovska Mitrovica, Srbija

4 Institut za anatomiju, Medicinski fakultet, Univerzitet u Prištini, Kosovska Mitrovica, Srbija

5 Institut za anatomiju, Medicinski fakultet, Univerzitet u Beogradu, Beograd, Srbija

## KORESPONDENT

MILAN MILISAVLJEVIĆ

Medicinski fakultet Univerziteta u Beogradu

✉ milmili@eunet.rs

## SAŽETAK

Uvod: Lobanjski deo vidnog živca snabdevaju krvlju gornja hipofizealna i oftalmička arterija. Tradicionalni udžbenici anatomije ne opisuju vaskularizaciju ovog klinički veoma značajnog dela centralnog nervnog sistema. Cilj: Ispitivanje morfoloških karakteristika perioptičke arterijske vaskularizacije intrakranijalnog segmenta optičkog nerva. Materijal i metode: Proučavanje je obavljeno na nervima 18 celih mozgova osoba oba pola (11 muških i 7 ženskih), starosti od 51 do 78 godina, bez vidljivih promena na strukturama centralnog dela nervnog sistema. Arterijski krvni sudovi vidnih živaca su injicirani 10% mešavinom tuša i želatina, a po fiksiranju u 5% rastvoru formalina, sudovi su mikrodisekovan i proučavani pod stereo mikroskopom. Rezultati: Intrakranijalni segment vidnog živca bio je bogato vaskularizovan, kako sa ventralne tako i sa dorzalne strane i to isključivo penetrantnim granama koje polaze od pijalne arterijske mreže poreklom iz unutrašnje karotidne arterije i gornje hipofizealne arterije, za ventralnu stranu i graničica prednje moždane arterije za dorzalnu stranu. Zaključak: U skladu sa postavljenim ciljem, a na osnovu dobijenih rezultata utvrdili smo da lobanjski deo vidnog živca poseduje bogatu i vrlo osjetljivu vaskularnu mrežu.

**Ključne riječi:** (vidni živac, arterije, perioptička vaskularizacija, lobanjski segment)

## UVOD

Nervus opticus (NO), II kranijalni nerv, sastavljen je od aferentnih nervnih vlakana koja su poreklom iz ćelija ganglijskog sloja mrežnjače. Aksoni ovih ćelija probijaju spoljašnje slojeve retine, horoidni omotač i laminu kribrozu, 4 mm medijalno i 1 mm iznad zadnjeg pola očne jabučice. Nervna vlakna tada dobijaju mijelinski omotač i nastavljaju u fascikulusima, kao NO [1].

Dužina vidnog živca u celinij je oko 45 mm. Broj nervnih vlakana u optičkom nervu iznosi oko 1200000 mijelizovanih aksona [2]. Uobičajena podela optičkog nerva je na četiri segmenta: 1) intrabulbarni (intraokularni), 1 mm, 2) intraorbitalni, 25 mm, 3) intrakanalikularni, 4-10 mm i 4) intrakranijalni segment, 10 mm [3].

Prvi opisi prikazuju da je NO vaskularizovan celom svojom dužinom od strane pijalnog arterijskog spleta. Prema njihovim nalazima intrakranijalni segment NO je vaskularizovan granama prednje moždane arterije i unutrašnje karotidne arterije, koje formiraju arterijski splet duž čitavog nerva. Gornja hipofizna arterija, kao grana a.

carotis internae učestvuje u vaskularizaciji intrakranijalnog segmenta NO. Dorzalna strana NO dobija i fine grane iz a. cerebri anterior. Ovi autori u svojim nalazima ne navode merne vrednosti opisanih arterija kao ni oftalmičku arteriju kao izvor vaskularizacije NO [4].

Drugi autori dopunili su ovu vaskularnu šemu i opisali su 1-3 graničica koje se odvajaju od a. opthalmicae (AO) od njenog dela u optičkom kanalu, koje rekurentno vaskularizuju i intrakranijalni deo NO [5].

Brojni podaci u literaturi ukazuju da su kidanje pijalne arterijske mreže nerva zbog povrede ili direktne kompresije delom kosti ili hematomom najšire prihvaćeni kao uzroci gubitka vida kod traumatske optičke neuropatije [6, 7]. Pomenuta ekstraoptička arterijska mreža daje i manje ogranke koji ulaze u NO i vaskularizuju sve duboke strukture nerva [8].

## CILJ RADA

Cilj našeg rada bio je ispitivanje mikromorfoloških karakteristika perioptičke arterijske vaskularizacije.

## MATERIJAL I METODE

Istraživanje je obavljeno na 18 pari ON mozгова osoba oba pola (11 muških i 7 ženskih), bez znakova promena na strukturama centralnog nervnog sistema, starosti od 51 do 78 godina, iz zbirke Laboratorije za vaskularnu anatomiju mozga Instituta za anatomiju Medicinskog fakulteta u Beogradu. Materijal je dobijen tokom regularnih obdukcija sa Instituta za patologiju Medicinskog fakulteta u Beogradu.

Nervus opticus, bez obzira na veličinu, je gracilan i nepristupačan u lobanjskoj duplji, optičkom kanalu i očnoj duplji, pa je korišćena posebna metoda pristupanja i odsecanja nerava. Oba optička nerva presecana su neposredno pre ulaska u optičke kanale i odizana su iz lobanje zajedno sa mozgom. Obe unutrašnje karotidne arterije odsecane su u nivou prednjeg klinoidnog nastavka (na granici kavernoznog i supraklinoidnog segmenta). Intrakranijalni segmenti NO injicirani su 10% mešavinom rastopljenog želatina i crnog tuša kroz plastični kateter plasiran u obe unutrašnje karotidne arterije. Po očvršćavanju želatina i fiksaciji moždanog tkiva u 5% rastvoru formalina, pristupili smo analizi perioptičke vaskularne mreže.

Mikrodisekcija tuš želatinom injiciranih krvnih sudova vršena je pod Leica MZ6 stereomikroskopom. Korišćeni su mikroinstrumenti a sva merenja obavljena su na 35 probраниh, dobro injiciranih nerava. Svi preparati su fotografisani Canon SX 170IS digitalnim foto aparatom, a svi detalji pod stereo mikroskopom snimljeni su Leica DFC 295 digitalnom kamerom. Vaskularna mreža optičkih nerava i topografski odnosi ucrtavani su u pripremljene šeme, a za morfometrijsku analizu korišćen je softver Leica Interactive Measurements.

## REZULTATI

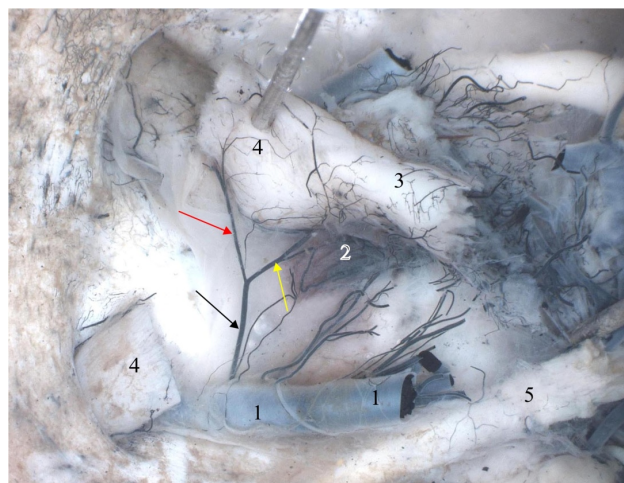
Intrakranijalni segment nerva bio je bogato vaskularizovan, kako sa ventralne tako i sa dorzalne strane. Ovaj segment vidnog živca ishranjen je isključivo penterantnim grana koje polaze od pijalne arterijske mreže. Nismo uočili postojanje bilo kakvog aksijalnog krvnog suda ovog segmenta vidnog živca.

Izdvajamo dve grupe arterija koje prilaze optičkom nervu: ventralne grane poreklom iz a. carotis internae (ACI) i dorzalne grane poreklom iz a. cerebri anterior (ACA).

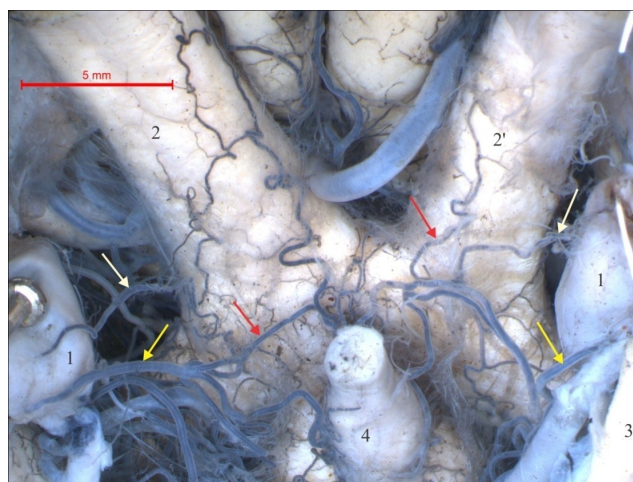
A1) Ventralna optička grana, uvek jedna arterija, prečnika od 128,3 do 186,4  $\mu\text{m}$ , prosečno 172,3  $\mu\text{m}$ , postojala je u 28 (80%) slučajeva. Prilazila je vidnom živcu na mestu njegovog ušća u optičku hijazmu. Uz sam nerv delila se na kraću nervnu granu usmerenu ka hijazmi i dužu granu koja je obrnuto, odlazila ka optičkom kanalu.

A2) Gornja hipofizna arterija (a. hypophysialis superior), postojala je na svim hemisferama (100%), uvek po jedna arterija. Prečnik arterije je varirao od 270,2 do 306,1  $\mu\text{m}$ , prosečno 280,6  $\mu\text{m}$ . Uobičajeno se delila na dve grane, optičku i hipofiznu. Optička grana, prečnika 124,5-133,7  $\mu\text{m}$ , prosečno 131,3  $\mu\text{m}$ , prilazila je ventralnoj strani nerva i hijazmi, usmerene rekurentno prema ulazu u optički kanal i uvek se anastomozovala sa ventralnom optičkom granom ACI. Svojim nastavcima ove ar-

terije su prelazile i na gornju, dorzalnu stranu vidnih živaca (Slike 1, 2).

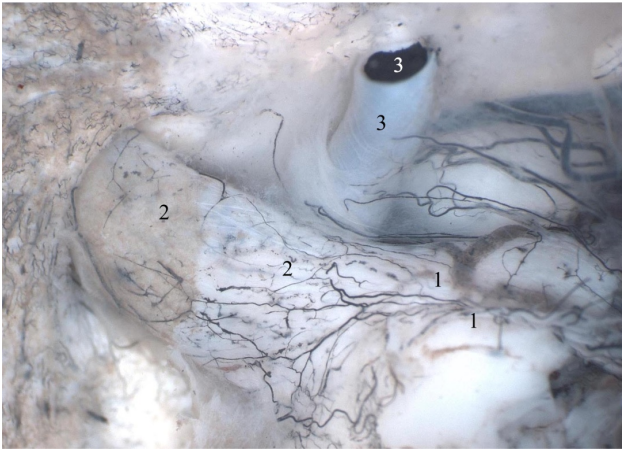


Slika 1. A. carotis interna sinistra (1) daje a. hypophysialis superior (crna strelica) od koje se odvaja grana (žuta strelica) za eminenciju medijanu (2) i hijazmu (3) i grana (crvena strelica) za n. opticus (4) (presečen i odignut); n. III (5) (tuš želatin, pogled odozgo na bazu lobanje po uklanjanju mozga).

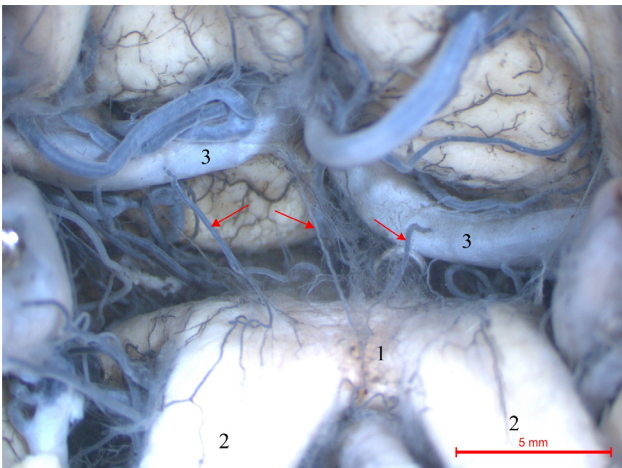


Slika 2. A. carotis interna (1) daje optičku granu (bela strelica) i a. hypophysialis superior (žuta strelica) od koje se odvajaju grane (crvena strelica) za eminenciju medijanu (4), hijazmu i desni i levi n. opticus (2, 2'), n. III (3) (tuš želatin, pogled na bazu mozga po vađenju iz lobanje).

B) Dorzalne optičke grane, bile su prečnika od 112,1 do 161,9  $\mu\text{m}$ , prosečno 142,6  $\mu\text{m}$ , najčešće jedna po nervu, u 31 (88,6%) slučaju ili dve u 4 (11,4%) slučaja. Prilaze su NO i hijazmi sa dorzalne strane i finim grananjem formirale su bogatu pijalnu arterijsku mrežu usmerenu prema optičkom kanalu (Slike 3, 4).



Slika 3. Vaskularna mreža dorzalne strane optičke hijazme (1) i intrakranijalnog dela levog optičkog živca (2); leva ACI (3) (tuš želatin, pogled odozgo na bazu lobanje po uklanjanju mozga).



Slika 4. Vaskularizacija dorzalne strane optičke hijazme (1) i intrakranijalnih delova optičkih živaca (2) od optičkih grana (strelice) iz aa. cerebri anteriores (3) (tuš želatin, pogled na bazu mozga po vađenju iz lobanje).

## DISKUSIJA

Anatomske varijacije porekla grana koje formiraju pijalnu arterijsku mrežu vidnog živca i merni rezultati naše studije značajni su ne samo kao informacija da bi se razumela varijabilnost arterijske vaskularizacije intrakranijalnog segmenta NO, već da bi se razvila praktična strategija hirurških intervencija u ovom regionu [9].

Intrakranijalni deo optičkog nerva vaskularizuje lobanjski segment ACI svojom ventralnom optičkom granom i gornjom hipofiznom arterijom. Optička grana ACI, uvek jedna arterija, postojala je u 28 (80%) slučajeva. Optička grana gornje hipofizne arterije, uvek je postojala. Gornja strana optičkog nerva dobija fine optičke grane iz ACA, najčešće jedna grana po nervu, u 31 (88,6%) slučaju ili dve u 4 (11,4%) slučaja. Da su ovo predominantni izvori vaskularizacije navode i drugi autori [4, 10].

Nalaze drugih autora da intrakranijalni segment oftalmičke arterije direktno učestvuje u vaskularizaciji intrakranijalnog dela optičkog nerva na našem materijalu nismo mogli da potvrdimo[11]. Novija istraživanja pokazuju da postoji značajan doprinos oftalmičke arterije vaskularizaciji ovog dela optičkog nerva, u čak 4% slučajeva, što nismo uočili ni u jednom slučaju[12]. Ovaj segment vidnog živca ishranjen je isključivo penetrantnim granama koje polaze od pijalne arterijske mreže nastale na prethodno opisani način. Nismo uočili postojanje bilo kakvog aksijalnog krvnog suda ovog segmenta vidnog živca.

Avulzija vidnog živca je retka ali ozbiljna komplikacija tupih trauma oka koja dovodi do traumatske optičke neuropatije. NO može biti oštećen na tri nivo: intrabulbarno, intrakanalikularno i intrakranijalno, najčešće kao posledica sportske traume. Trauma i hematoma ili edem mekih tkiva koji nastaje, pored oštećenja samih nervnih vlakana, može da dovede i do kompresije arterija koje ishranjuju nerv. Tada oštećenje endotelnih ćelija nutritivnih arterija NO može da dovede do agregacije trombocita i stvaranja tromba. Sama trauma može takođe da izazove refleksni vazospazam kao reakciju na povredu glatke muskulature arterijskog zida, što dovodi do ishemičke optičke neuropatije [13, 14].

Gotovo trećina aneurizmi moždanih arterija javlja se na prednjoj spojnoj arteriji, a. communicans anterior (ACoA). Aneurizma ACoA je u neposrednoj blizini optičke hijazme i samim intrakranijalnim segmentima ON, pa može da bude praćena simptomima kompresione optičke neuropatije[15]. Mikroneurohirurško uklanjanje aneurizme ACoA postavljanjem metalnih mikroštipaljki, umesto da dovede do dekompresije, može da rezultuje kompresionom optičkom neuropatijom uzrokovanom direktnim pritiskom metala na vidni živac, što zahteva hitnu reintervenciju[16].

## ZAKLJUČAK

Intrakranijalni deo optičkog nerva vaskularizuju ventralna optička grana ACI, koja je postojala u 28 (80%) slučajeva, optička grana gornje hipofizne arterije, koja je uvijek postojala (100%), kao i dorzalna optička grana iz ACA, najčešće jedna po nervu, u 31 (88,6%) slučaju. Pijalna arterijska mreža nastaje na površini ON grananjem navedenih arterija, a od nje polaze penetrantne grane koje vaskularizuju snopove aksona vidnog živca.

## LITERATURA

---

1. Williams PL. Gray's anatomy. Churchill Livingstone, Edinburgh-Toronto 1999.
2. Mikelberg FS, Yidegiligne HM, Schulzer M. Optic nerve axon count and axon diameter in patients with ocular hypertension and normal visual fields. *Ophthalmology* 1995;102:342-348.
3. Duke-Elder. System of Ophthalmology Vol II, the anatomy of the visual system. Henry Kimpton, London 1961, pp 283-286.
4. Francois J, Neetens A, Collete JM. Vascularization of the primary optic pathways. *Br J Ophthalmol* 1958;42:65-80.
5. Chou PI, Sadun AA, Lee H. Vasculature and Morphometry of the optic canal and intracanalicular optic nerve. *J Neurol ophthalmol* 1995;15:186-190.
6. Pringle JH. Atrophy of the optic nerve following diffused violence to the skull. *Br Med J* 1922;2:1156-1157
7. Crompton MR. Visual lesions in closed head injury. *Brain* 1970;93:785-792.
8. Haines DE, Harkey HL, Al-Mefty O. The "subdural" space: a new look at an outdated concept. *J Neurosurg* 1993;32:111-120.
9. Nagulić M, Četković M, Manojlović R, Nikolić I, Alempijević Đ, Vitošević Z. Vaskularizacija distalnog dela vidnog živca. *Vojnosanit pregl* 2010;67(4):297-302.
10. Marinković S, Milisavljević M, Kostić V. Funkcionalna i topografska neuroanatomija. Nauka, Beograd 1998.
11. Koppersmith RB, Alford EL, Patrinely JR, et al. Combined transconjunctival/ intranasal endoscopic approach to the optic canal in traumatic optic neuropathy. *Laryngoscope* 1997;107:311-315.
12. Gibo H, Lenkey C, Rhoton AL. Microsurgical anatomy of the supraclinoid portion of the internal carotid artery. *J Neurosurg* 1981;55:560-574.
13. Warner J, Lessell S. Traumatic optic neuropathy. *Int Ophthalmol Clin* 1995;35:57-62.
14. Isha Lohmror, Maya Hada, Vishal Agarwal, Kamlesh Khilnani. Optic nerve avulsion associated with central retinal artery occlusion following rotational globe injury. *Indian J Ophthalmol* 2018;66:1040-1041.
15. Liu P, Lv X, Li Y, Lv M. High resolution MRI in treatment decision of anterior communicating artery aneurysm accompanied by visual symptoms: Endovascular treatment or surgical clipping? A report of two cases and literature review. *Interv Neuroradiol* 2016;22:270-277.
16. Linzey JR, Chen KS, Savastano L, Thompson BG, Pandey AS. Optic neuropathy after anterior communicating artery aneurysm clipping: 3 cases and techniques to address a correctable pitfall. *J Neurosurg* 2018;128(6):1808-1812.

## ENGLISH

### MICROANATOMICAL CHARACTERISTICS OF ARTERIAL VASCULARIZATION OF THE INTRACRANIAL SEGMENT OF OPTIC NERVE

Samra Hajrović 1, Radmila Balaban-Đurević 2, Suzana Matejić 3, Zdravko Vitošević 4, Milan Milisavljević 5

1 Ophthalmology Division, General Hospital, Novi Pazar, Srbija

2 Department of Anatomy, Medical Faculty Foča, University of East Sarajevo, Republic of Srpska, Bosnia and Herzegovina

3 Institute of Forensic Medicine, Medical Faculty, University of Priština, Kosovska Mitrovica, Serbia

4 Institute of Anatomy, Medical Faculty, University of Priština, Kosovska Mitrovica, Serbia

5 Institute of Anatomy, Medical Faculty, University of Belgrade, Belgrade, Srbija

### SUMMARY

**Introduction:** The intracranial part of the optic nerve is perfused by the upper hypophyseal and ophthalmic arteries. Standard anatomical textbooks have not dealt with the vasculature of this clinically important part of the central nervous system. **Objective:** To study morphological characteristics of perioptical arterial vascularization of the intracranial part of optic nerve. **Material and methods:** The study was conducted on 18 whole brains of both sexes (11 male and 7 female), from the age of 51-78 years, with no signs of changes in the structures of the central nervous system. The vasculature of the optic nerves was microdissected and examined under the stereoscopic microscope after injecting their arteries with a 10% mixture of India ink and gelatin, and fixation in a 5% solution of formalin. **Results:** Intracranial segment of the optic nerve was richly supplied, from both, the ventral and the dorsal side, strictly with penetrating branches which come from the pial arterial network originating from the internal carotid artery and the superior hypophyseal artery for the ventral nervous surface, and from the anterior cerebral artery for the dorsal nervous surface. **Conclusion:** In accordance with the objective, and based on the obtained results, we confirmed that intracranial segment of the optic nerve has a rich and very delicate vascular network.

**Key words:** (optic nerve, arteries, perioptical vasculature, intracranial segment)

---