

PACIJENT SA TIROIDNIM NODUSOM U AMBULANTI PORODIČNE MEDICINE

KORESPONDENT

Marijana C. Jandrić-Kočič
Dom zdravlja
Krupa na Uni

AUTORI

Marijana C. Jandrić-Kočič
Dom zdravlja Krupa na Uni

SAŽETAK

Uvod i cilj: Tiroidni nodusi se definišu kao ograničene promjene građe štitne žlijezde. Manji broj tiroidnih nodusa su palpabilni, svega 10% kod žena i 2% kod muškaraca. Prevalencija nepalpabilnih nodusa, vizualizovanih ultrazvučnom eksploracijom struktura vrata (tiroidnih incidentalomi) iznosi 50%. Nemaligni nodusi mogu se naći kod osoba sa tiroidnom hiperplazijom, zapaljenskim i autoimunim tiroidnim bolestima, granulomima, hemoragijskim ili koloidnim cistama. Karcinomi štitne žlijezde obuhvataju folikularne (papilarni, folikularni, anaplastični i insularni karcinom) i parafolikularne karcinome (medularni karcinom).

Prikaz slučaja: Pacijent rođen 1965. javlja se u ambulantu porodične medicine zbog lupanja srca, malaksolosti i promjenljivog raspoloženja. Zbog desnostrane vetrikulomegalije, difuznih reduktivnih promjena moždanog parenhima, senzomotorne neuropatije desnog nervusa medianusa, senzitivne neuropatije desnog nervusa ulnarisa i nervusa radijalisa, depresije i arterijske hipertenzije isti je pod nadzorom neurologa, fizijatra, psihijatra i kardiologa. Fizikalnim pregledom se nalazi uvećana, čvornovata štitna žlijezda, ultrasonografski heterogeni kalcifikovani maligno suspekti nodusi u donjem polu lijevog režnja veličine 18x15 mm. Pacijent se upućuje u Zavod za nuklearnu medicinu gdje se uradi FNAB koja ukazuje na prisustvo maligno izmjenjenih ćelija. Po odluci onkološkog konzilijuma u Klinici za torakalnu hirurgiju se uradi totalna tiroidektomija, nakon čega se provodi terapija radioaktivnim jodom (¹³¹I). Patohistološki nalaz glasi: carcinoma papillare lobi lateralis sinistri glandulae thyroideae gradus II-klasični tip, T1N0. Nakon 24 mjeseca pacijent bez znakova relapsa maligne bolesti.

Zaključak: Edukacija ljekara porodične medicine iz oblasti ultrazvučne dijagnostike štitne žlijezde i njegovo inkorporiranje u svakodnevnu praksu omogućilo bi značajan napredak u dijagnostičkoj evaluaciji tiroidnih nodusa na nivou primarne zdravstvene zaštite.

Ključne riječi: tiroidni, nodusi, porodična, medicina

ENGLISH

PATIENT WITH THYROID NODULES IN THE FAMILY MEDICINE

Marijana C. Jandric-Kocic
Health Center Krupa na Uni

SUMMARY

Introduction: Thyroid nodules are defined as limited changes in the thyroid structure. A smaller number of thyroid nodules are palpable, only 10% in women and 2% in males. The prevalence of non-imperfect nodules visualized by ultrasound exploration of the structure of the neck (thyroid incidents) is 50%. Not malignant nodes can be found in people with thyroid hyperplasia, inflammatory and autoimmune thyroid diseases, granulomas, hemorrhagic or colloid cysts. Follicular carcinomas include follicular (papillary, follicular, anaplastic and insular carcinoma) and parafollicular carcinoma (medullary carcinoma).

Case report: A patient born in 1965 appears in a family medicine clinic for heart palpitations, malaise, and mood swings. Due to right-sided vetriculomegaly, diffuse reductive changes of the brain parenchyma, sensorimotor neuropathy of the right median nerve, sensory neuropathy of the right ulnar and radial nerve, depression and arterial hypertension, it is under the supervision of a neurologist, physiatrist, psychiatrist and cardiologist. Physical examination reveals an enlarged, squamous thyroid gland, an ultrasonographically heterogeneous calcified malignantly suspected nodule in the lower pole of left lobe, 18x15 mm in size. The patient is referred to the Department of Nuclear Medicine where an FNAB is done indicating the presence of malignant cells. At the decision of the Oncology Consilium, a total thyroidectomy is performed at the Thoracic Surgery Clinic, followed by radioiodine therapy (¹³¹I). The histopathological findings are: carcinoma papillare lobi

lateralis sinistri glandulae thyreoidae gradus II-classic type, T1N0. After 24 months, the patient without signs of relapse of malignancy.

Conclusion: Educating family medicine physicians in the field of thyroid ultrasound diagnostics and incorporating it into everyday practice would allow significant advances in the diagnostic evaluation of thyroid nodules at the primary care level.

Keywords: thyroid, nodules, family, medicine

UVOD

Tiroidni nodus (čvor u štitnoj žlijezdi) se definiše kao ograničena promjena građe štitne žlijezde. Tiroidni nodusi ne predstavljaju jednu bolest nego kliničko ispoljavanje većeg broja različitih tiroidnih bolesti [1, 2]. Prevalencija u pojedinih zemljama se razlikuje u zavisnosti od snabdijevanja jodom, demografskih osobenosti i kvaliteta zdravstvene zaštite. Manji broj tiroidnih nodusa su palpabilni, svega 10% kod žena i 2% kod muškaraca. Prevalencija nepalpabilnih nodusa, vizualizovanih ultrazvučnom eksploracijom struktura vrata (tiroidnih incidentalomi) iznosi 50% [3, 4, 5, 6]. Čvorovi u štitnoj žlijezdi mogu se javiti kao solitarni i multipli. Kod višestrukih tiroidnih nodusa jedan čvor može pokazivati dominaciju u smislu rasta, dimenzija i osobenosti funkcije [1, 2].

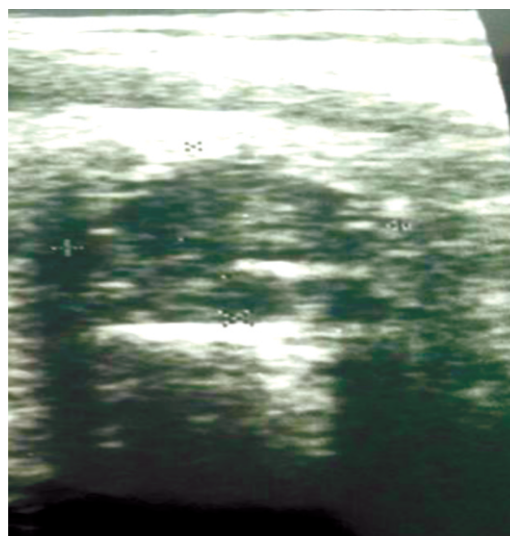
Nemaligni nodusi mogu se naći kod osoba sa tiroidnom hiperplazijom, zapaljenskim i autoimunim tiroidnim bolestima, granulomima, hemoragijskim ili kolidnim cistama.

Karcinomi štitne žlijezde se razvijaju iz maligno izmjenjenih folikularnih i nefolikularnih (parafolikularnih) tiroidnih ćelija. Karcinomi folikularnog porijekla obuhvataju papilarni, folikularni, anaplastični i insularni tireoidni karcinom, dok medularni karcinom ima parafolikularno porijeklo. Tireoidni karcinomi su podjeljeni na diferentovane (dobro diferentovane) karcinome, u koje spadaju papilarni i folikularni karcinom, i nediferentovane (slabo diferentovane) karcinome [1, 2].

PRIKAZ SLUČAJA

Pacijent rođen 1965. javlja se u ambulantu porodične medicine zbog lupanja srca, malaksolostii promjenjivog raspoloženja. Prije dolaska na pregled obratio se kardiologu u privatnoj zdravstvenoj ustanovi koji je preporučio laboratorijske analize, pregled neurologa i psihijatra. Laboratorijske analize u prilogu: SE 35/, KKS Er 5.93, Hgb 175, HCT 0.493, MCV 83.1, MCH 29.5, MCHC 355, Tr 187, Le 8.19, neut% 58.6, lymph% 28.2, mxd% 13.2, Amilaze 390, K 4.6, Na 141, Urea 5.4, Kreatinin 93, Ca 2.37, P 0.87, AP 69, GGT 24, Šuk 5.62, Hol 6.90, TG 1.74, HDL 1.94, LDL 3.41, CRP 2.3, LDH 342, AST 21, ALT 31, TSH 0.79, FT4 15.4, Urin: 1-2 leukocita u sedimentu, rijetke bakterije. Kontinuirana terapija pacijenta uključuje Enalapril tbl. a 20 mg 1x1, Enalapril hidrohlorid tbl. a 10/25 mg 1x1, Metoprolol tbl. a 50 mg 2x1, Sertalin tbl. a 50 mg 2x1 i Bromazepam tbl. a 1.5 mg 3x1. Unazad 17 godina ima problema sa povremenim glavoboljama, bolovima u području vrata i desne ruke te je pod nadzorom neurologa i fizijatra. Komptjuterizovana tomografija glave, rađena u dva navrata, utvrdila je postojanje desnostrane vetrikulomegalije i difuznih reduktivnih promjena moždanog parenhima. RTG vratne kičme je rađen četiri puta kojom prilikom su verifikovane manje intenzivne sjenke koje odgovaraju sitnim gelerima i umjereno izdražene spondilartrotične promjene. Elektromioneurogram je utvrdio kompresivnu senzomotornu neuropatiju desnog nervusa medijanusa u visini karpalnog tunela i senzitivnu neuropatiju de-

snog nervusa ulnarisa i radijalisa u istom nivou. U posljednjih šest mjeseci ide na redovne kontrole kod psihijatra koji je indikovao uvođenje Sertalin tableta u redovnu terapiju. Pod nadzorom kardiologa je unazad pet godina. Pacijent je svjestan, orijentisan, afebrilan, u miru eupnoičan, srednje osteomuskularne građe, pokretan, koža i vidljive sluzokože normokoloritne, nema osipa, edema, periferne limfadenopatije. Glava normalne konfiguracije, kosmatost muškog tipa, bulbusi medioponirani, zjenice kružne, simetrične, uredne reakcije na svjetlost i akomodaciju. Nosnice prohodne. Ždrijelo mirno, otoskopski nalaz uredan. Vrat cilindričan, pokretan, štitna žlijezda uvećana, čvornovata. Grudni koš uredno sveden obostrano respiratorno pokretan. Auskultatorno uredan nalaz. Srčana akcija ritmična, nema šuma. Puls 72/min, TA 130/80 mmHg, pO₂ 97%. Abdomen u ravni grudnog koša, mek, neosjetljiv na palpaciju, jetra i slezena se ne palpiraju, bubrežne lože bolno neosjetljive na sukusiju. Ekstremiteti bez deformiteta, venskih varikoziteta. Meningealni znaci negativni. Nalaz na kranijalnim nervima uredan. U Rombergu stabilan. Nema lateralizacije u agravitacionom položaju ekstremiteta. Ultrazvučni pregled štitne žlijezde u ambulanti porodične medicine utvrdio je desni režanj veličine 51x20x10 sa hipohogenim nodusom nepravilnog oblika veličine 11x14. Lijevi režanj dimenzija 56x30x21 sa heterogenim kalcifikovanim maligno suspektim nodusom u donjem polu veličine 18x15 mm, i heterogenim nodusom u središnjem dijelu posteriorno 19x14 mm, te nekoliko manjih do 6 mm (slika 1). Pacijent se upućuje u Zavod za nuklearnu medicinu gdje se uradi FNAB koja ukazuje na prisustvo maligno izmjenjenih ćelija. Po odluci onkološkog konzilijuma u Klinici za torakalnu hirurgiju se uradi totalna tiroidektomija, nakon čega se provodi terapija radioaktivnim jodom (131-I). Patohistološki nalaz glasi: carcinoma papillare lobi lateralis sinistri glandulae thyreoidae gradus II-klasični tip, T1N0. Nakon 24 mjeseca pacijent bez znakova relapsa maligne bolesti.



Slika 1. Maligno suspektan nodus
Figure 1. Malignant suspected nodules

DISKUSIJA

Smjernice za upravljanje tiroidnim nodusima Američkog tiroidnog udruženja preporučuju ultrazvuk kao incijalnu metodu u dijagnostičkoj obradi tiroidnih nodusa. Ultrazvuk je jednostavna, neinvazivna i finansijski ekonomična metoda, koja se može koristiti u rutinskoj praksi. Štitna žlijezda je, zahvaljujući svojoj arhitekturi, položaju i ograničenom spektru patologije, izuzetno povoljna za ultrazvučnu evaluaciju [7, 8, 9]. Ultrazvuk omogućava procjenu veličine tiroidnih nodusa, njihovog položaja unutar štitne žlijezde, sastava, ehogenosti, pravilnosti granice, vaskularizacije, prisutnosti ili odsutnosti grubih ili finih kalcifikacija. Osim toga omogućuje eksploraciju ostalih struktura vrata, sa posebnim osvrtom na prisustvo abnormalnih limfnih čvorova [7, 8, 9].

Revidirane smjernice Američke asocijacije za štitnu žlijezdu isključile su iz preporuka rutinsku biopsiju (Fune Needle Aspiration Biopsy, FNAB) nodusa veličine ≥ 1 cm. Sadašnje preporuke uključuju patološki nalaz ultrazvuka štitne žlijezde (mikrokalcifikacije, hipoehogenost, povećana nodularna vaskularizacija, nejasna ograničenost, ultrasonografska veličina veća u odnosu na palpatornu), prisustvo visokog rizika (anamnestički podaci i fizikalni pregled suspektni na prisustvo maligniteta) i abnormalnih cervikalnih limfnih čvorova u određivanju vrijednosti granične veličine nodula za FNAB (tabela 1) [6, 7, 8]. Anamnestički podaci sugestivni za

Tabela 1. Revidirane smjernice Američke asocijacije (ATA) za FNAB štitne žlijezde

Ultrasonografske karakteristike tiroidnog nodusa Клиничке карактеристике пацијента USG and clinical findings	Праг величине нодуса (mm) Nodule size recommended for FNAB	Nivo dokaza Strength of recommendation
Istorija visokog rizika *a High risk in history *a		
Nodus ultrasonografski sumljivih karakteristika *b Existent suspicious USG findings *b	>0.5 cm	A
Nodus bez ultrasonografski sumljivih karakteristika *b Nonexistent suspicious USG findings *b	>0.5 cm	I
Абнормални цервикални лимфни чворови *c Abnormal cervical lymph node *c	Sve All	A
Микрокалцификације присутне у нодусу Microcalcification in nodule	»1 мм	B
Чврсти нодус Solid nodule		
Ултрасонографски хипоехоген Hypoechoic	>1 cm	B
Ултрасонографски изо/хипоехоген Iso- or hyperechoic	>1-1.5 cm	C
Мјешовити чврсти нодус Mixed cystic/solid nodule		
Nodus ultrasonografski sumljivih karakteristika *b Existent suspicious USG findings *b	» 1.5-2 cm	B
Nodus bez ultrasonografski sumljivih karakteristika *b Nonexistent suspicious USG findings *b	» 2mm	C
Spongioforni nodus Spongiform nodule	» 2 mm *d	
Чисто цистан нодус Pure cystic nodule	FNAB nije indikovana *e No FNAB indication *e	E

*a Istorija visokog rizika: klinički faktori rizika i funkcija štitne žlijezde;

*b Sumljive ultrasonografske karakteristike: mikrokalcifikacije, hipoehogenost, povećana nodularna vaskularizacija, nejasna ograničenost, ultrasonografska veličina veća u odnosu na palpatornu;

*c Citološki uzorak se može dobiti iz abnormalnog cervikalnog limfnog čvora umjesto štitne žlijezde;

*d Monitoring bez biopsije može biti prihvatljiva alternativa;

*e Osim ako nije naznačena kao terapijski modalitet; Aspiracionabiopsija (Fune Needle Aspiration Biopsy FNAB)

malignitet su: zračenje cijelog tijela za transplantaciju koštane srži, izlaganje radijaciji u djetinjstvu i adolescenciji, porodična anamneza kancerskih sindroma (Cowden-ov sindrom, familijarna polipoza, Carney-jev kompleks, multipla endokrini neoplazija, izrazito brz rast nodusa i promuklost). U fizikalnom pregledu na prisustvo maligniteta ukazuju; paraliza glasnih žica, nepokretnost i fiksacija cervikalnih limfnih čvorova za okolna tkiva, tvrdoća, nejasna ograničenost i fiksacija tiroidnog nodusa [6, 7, 8]. U Sjedinjenim Američkim Državama i zemljama Evropske unije značajan broj tiroidnih nodusa se detektuje na nivou primarne zdravstvene zaštite. Ultrazvučna evaluacija štitne žlijezde u ambulanti porodične medicine povećava efikasnost u ranoj detekciji tiroidnih nodusa, omogućava trijažu pacijenata koji zahtijevaju FNAB i dovodi do pravovremenog dijagnostifikovanja tiroidnih karcinoma. Osim benefita po zdravstveno stanje pacijenata rezultuje racionalizacijom troškova zdravstvene zaštite [6, 7, 8]. Iako je ultrazvučna edukacija ljekara dostupna po prihvatljivim cijenama, u za to sertifikovanim zdravstvenim ustanovama, porodična medicina je jedna od rijetkih grana medicine koja nije značajno inkorporirala ultrazvuk u svakodnevnu praksu [7, 8, 9].

Strah od neprikidnog broja ultrazvučnih pregleda kao rezultat zahtijeva pacijenata, visokih očekivanja javnosti, propuštene dijagnoze ili lažno pozitivnih nalaza i bespotrebnog multiplikovanja zdravstvenih usluga, navode se kao najčešći razlozi [9]. Ljekar specijalista porodične medicine veoma često nema mogućnost da samostalno indikuje dijagnostičku obradu štitne žlijezde. Nerijetko je za izdavanje laboratorijske uputnice za provjeru hormona tiroidne žlijezde potrebna prethodna saglasnost konsultanta. Referentne vrijednosti tiroidnih hormona i tumor markera često označavaju i kraj dijagnostičke obrade, čime se prenebregava činjenica da je većina pacijenata u ranoj fazi karcinoma eutiroidna. U uslovima kada je na ljekara primarne zdravstvene zaštite stavljena značajna odgovornost za zdravstveno stanje pacijenata, racionalno trošenje sredstava i finansijsku održivost sistema zdravstvene zaštite ovako postupanje može da predstavlja problem.

Fizikalnim pregledom štitne žlijezde kod pacijenta prikazanog u radu verifikovan je signifikantan nalaz (palpatorno tvrd i nejasno ograničen nodus) koji je zahtjevao ultrazvučni pregled. Istim je postavljena indikacija za FNAB te je pacijent upućen u Zavod za nuklearnu medicinu. Na taj način mu je obezbjeđena pravovremena dijagnoza i mogućnost za ranu terapijsku intervenciju.

ZAKLJUČAK

Edukacija ljekara porodične medicine iz oblasti ultrazvučne dijagnostike štitne žlijezde i njegovo inkorporiranje u svakodnevnu praksu omogućilo bi značajan napredak u dijagnostičkoj evaluaciji tiroidnih nodusa na nivou primarne zdravstvene zaštite.

LITERATURA

1. Republička stručna komisija za izradu i implemetaciju vodiča dobre kliničke prakse, Nacionalni vodič dobre kliničke prakse za dijagnostifikovanje i liječenje tiroidnih nodusa i za diferencirani tiroidni karcinom. Ministarstvo zdravlja Republike Srbije, Beograd:2012. Available from: <http://www.batut.org.rs/download/nacionalni%20vodici/vodicZaDijagnostikovanjeLecenjeTiroidnihNodusaIDiferentovanogTiroidnogKarcinoma.pdf> .
2. Russ G, Leboulleux S, Leenhardt L, Hegedüs L. Thyroid incidentalomas: epidemiology, risk stratification with ultrasound and workup. *Eur Thyroid J.* 2014; 3(3):154-163. Available from: <https://doi.org/10.1159/000365289>.
3. Paschke R, Lincke T, Müller SP, Kreissl MC, Dralle H, Fassnacht M. The Treatment of Well-Differentiated Thyroid Carcinoma. *Dtsch Arztebl Int.* 2015; 112(26):452-458. Available from: <https://doi.org/10.3238/arztebl.2015.0452>.
4. Uppal A, G. White M, Nagar S, Aschebrook-Kilfoy B, Chang PJ, Angelos P, Kaplan EL, Grogan RH. Benign and Malignant Thyroid Incidentalomas Are Rare in Routine Clinical Practice: A Review of 97,908 Imaging Studies. *Cancer Epidemiol Biomarkers* 2015; (24) (9): 1327-1331. Available from: <https://doi.org/10.1158/1055-9965.EPI-15-0292>.
5. Brown RL, Souza JA, Cohen EE. Thyroid cancer: burden of illness and management of disease. *J Cancer* 2011; 2: 193-199. Available from: <https://www.ncbi.nlm.nih.gov/pmc/articles/PMC3079916/>.
6. Popoveniuc G, Janclaas G. Thyroid nodules. *Medical clinics of North America.* March 2012; 96 (2): 329-349. Available from: <https://dx.doi.org/10.1016%2Fj.mcna.2012.02.002>
7. Tatlipinar A, Kartal I. The Evaluation of Thyroid Nodules. *Journal of Thyroid Disorders & Therapy.* 2015, Apr; 4: 181. Available from: <https://www.longdom.org/open-access/the-evaluation-of-thyroid-nodules-2167-7948-1000181.pdf>
8. Ulusoy B. The Management of Thyroid Nodules. *Turk Arch Otorhinolaryngol.* 2015; 53(4):173-182. Available from: <https://doi.org/10.5152/tao.2015.1014>
9. Trends in ultrasound examination in family practice. *Journal of Family & Community Medicine.* 2014 May-Aug; 21 (2): 107-111. Available from: <https://dx.doi.org/10.4103%2F2230-8229.134767>.