

ЈЕДНА ОД АБНОРМАЛНОСТИ БЛИЗАНАЧКЕ ТРУДНОЋЕ FETUS PAPYRACEUS - приказ случаја

Шуловић Н., Дуњић М., Станишић С.

Гинеколошко-Акушерска клиника КБЦ Приштина

ABNORMALITY OF TWIN PREGNANCY FETUS PAPYRACEUS - case report

Шуловић Н., Дуњић М., Станишић С.

Department of Obstetrics and Gynecology CHC Priština

SUMMARY

The aim of the work is to study the development of twin pregnancy after one of twins died in early pregnancy and possible negative influence on clotting system of pregnant women. Observation is done on patient DM, 30 years old, and housewife. She was observed from her first appearance at the department. Personal and family anamnesis was regular. She had one delivery tree years ago with Cesarean section. In the first ultrasonographic examination we found twin pregnancy with obvious heartbeats of both twins. After two weeks on control examination we find only one fetus, regularly developed, and in a separate amniotic cavity a fetus without heart beat with small quantity of amniotic fluid in bizarre position. Patient was immediately admitted in the hospital. Ultrasonographic examination, as well as a routine laboratory analyses were repeated every ten days. After 28-th week of gestation we included a cardiotocographic (CTG) control every five days. In 38-th week the birth was finished by cesarean section (indication for operation - previous cesarean section). A female child was born. After delivery, placenta was extracted with membranes, which contained a dead fetus, 12-cm length. After recovery which lasted seven days patient was dismissed in good condition with healthy baby. An ultrasound examination proved to be of great help in putting a diagnosis. It is very important to put diagnosis in time, because if we don't do it, we will probably have a great and heavy complication.

Key words: Twin pregnancy, Fetus papyraceus.

САЖЕТАК

Током развоја близаначке или мултифеталне трудноће могу се појавити многе абнормалности. Fetus papyraceus је само једна од њих. Све ове појаве су ретке, али их не смемо заборавити или игнорисати. Циљ овог рада је да испита развој близаначке трудноће након што је један близанац угино у раној трудноћи и могућа негативна дејства на коагулациони систем труднице. Праћена је трудноћа код пацијенткиње ДМ старе 30 година, домаћице. Породична и лична анамнеза без хроничних оболења. Имала је један порођај пре три године који је завршен царским резом. Приликом првог ултразвучног прегледа утврђена је близаначка трудноћа са видљивом срчаном радњом код оба близанца. Након две недеље на контролном прегледу нађен је само један фетус који се нормално развија и у одвојеној амнионској кеси плод без срчане акције, мале величине и бизарног положаја. Пацијенткиња је одмах хоспитализована. Ултразвучни прегледи као и лабораторијске анализе понављани су сваких десет дана. После 28-е недеље сваких пет дана је рађен кардиотокографски (СТГ) преглед. Порођај је завршен у 38-ој недељи након постизања зрелости плућа, оперативним путем (индикација је била претходни царски рез). Добијен је женски плод у доброј кондицији. Након екстракције плода евакуисана је постељица у са плодовом овојцима који су садржали мртав плод дужине 12 цм. Након пост оперативног опоравка који је трајао седам дана, пацијенткиња је отпуштена у добром општем стању са здравом бебом. Веома је важно поставити дијагносту на време јер уколико то не урадимо може доћи до великих и тешких компликација. Ултразвук нам је од велике помоћи у постављању дијагнозе и параћења трудноће, наравно уз редовне лабораторијске анализе и праћења коагулационог статуса труднице.

Кључне речи: Близаначка трудноћа, Fetus papyraceus.

УВОД

Постоје многе абнормалности које се могу јавити у развоју близаначке или мултифеталне трудноће. Fetus papyraceus, acardiac twin, нестали близанац, развој крвног химеризма, емболизациони близаначки синдром, близаначки трансфузиони синдром, спојени

близанци су само неке од њих. Све ове појаве су врло ретке, али појаве које не смемо заборавити и занемарити.

У току развоја близаначке трудноће може се догодити да један близанац у раној трудноћи угине, пло-

дова вода се код њега ресорбује, ткиво се постепено абсорбује плод мумифицира и бива сабијен у мембране, док други плод наставља несметано да се развија. Стога се угинуо плод у овом случају назива fetus compressus, мембранозни близанац или fetus parvaceus.

Fetus parvaceus има важан практични и теоријски значај. Прво, често се овакав порођај не уноси у статистике као близанацки. Fetus parvaceus се често не препозна на рођењу. Постељница рано угинулог плода је смежурана, мала и макроскопски јасно ограничена, фиброзна, тврда па се може прогласити коагулумом након абрупције плаценте код порођаја са једним плодом. Практични значај ове појаве је у томе да продукти угинулог близанца услед реабсорпције могу да узрокују поремећај у коагулационом систему другог близанца и тако директно угрози његов опстанак. Накада поремећај коагулације може да се развије у код труднице што је још опаснији моменат у овом казусу. Fetus parvaceus често може бити удружен са кожном аплазијом другог плода.

Ова појава се чешће виђа код дихорионских близанаца него код монохорионских. Може се јавити и код тројки и четворки. До сада су позната 23 случаја код тројки и један код четворки (Ross, Roter, Molina).

ПРИКАЗ СЛУЧАЈА

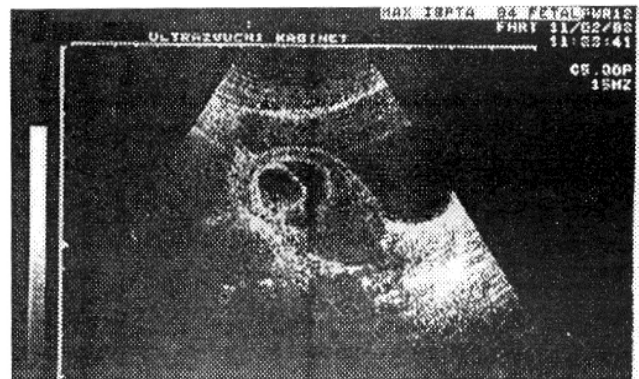
Ради се о пацијенткињи ДМ, старој 30 година, домаћици. Лична и породична анамнеза без особености. Менструације пре трудноће уредне (28-30/5). Последња менструација 21. 09. 1997, вероватни термин порођаја 28. 06. 1998 год. Имала је један порођај пре три године који се завршен царским резом. Дете живо, терминско. Имала је три побачаја (два намерна и један спонтани у трећем месецу). У овој трудноћи се први пут јавила на контролу у трећем месецу трудноће.

На првом ултразвучном прегледу 19.11.1997. године дијагностикована је близанацка трудноћа са јасним откуцајима срца оба плода и димензијама плода које одговарају старости трудноће. Након две недеље, при контролном ултразвучном прегледу виђен је један плод који се лепо развија, а у одвојеној амнионској шупљини плод без видљиве срчане радње са знатно мањом количином плодове воде у бизарном положају. Пацијенткиња је одмах хоспитализована.

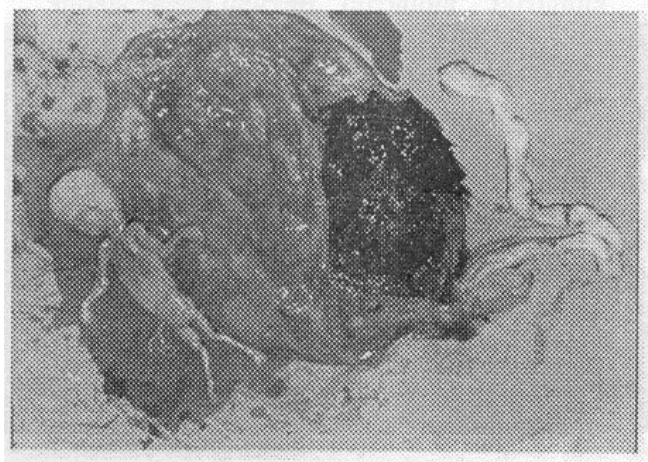
Урађене су рутинске лабораторијске анализе (крвна слика, урин, крвна група, Rh-фактор), као и коагулограм, фибрински деградациони продукти (FDP) време крварења, време коагулације и парцијално протромбинско време. Коагулограм, FDP, време крварења и време коагулације је рађено сваких петнаестак дана. Ултразвучни прегледи су се понављали сваких десет дана, првенствено да би се пратио раст, развој и динамика другог близанца, а и ради визуализације угинулог плода. Након 28-е недеље укључена је и кардитотокографска (СТГ) контрола сваких 5 дана. Пацијенткињи је саветовано што дуже лежање на левој страни. Нису примењивани лекови типа психоседатива или токолитика. У 38-ој недељи урађена је амниоцентеза и доказана зрелост плода (L/S odnos 2:1). Након три дана

порођај је завршен итеративним царским резом (индикација - предходни царски рез). Добијено је живо женско дете ТТ=2850 гр, 49 цм дугачко обима главице 33 цм и Апгар скором 8 у првој минути, 9 у петој мин. Након рађања плода екстрахована је постељница са мембранама у којима је био инкорпориран угинуо плод дужине 12цм. Након постоперативног опоравка у трајању од 7 дана пацијенткиња је отпуштена у добром општем стању са здравим новорођенчетом.

Слика 1. - Први УЗ преглед. Након осам недеља гестације.



Слика 2. - Други УЗ преглед. Две недеље након првог.



Слика 3. - Постељница, овојци и заостали фејџус након порођаја.

ДИСКУСИЈА И ЗАКЉУЧАК

Fetus papyraceus је веома ретка појава у акушерству, али и појава коју не смемо занемарити и заборавити. Чешће се јавља код случајева који који се нередовно или уопште не контролишу у трудноћи. Велику помоћу постављању дијагнозе даје нам ултразвучно праћење трудноће.

Веома је битно правовремено дијагностиковати ову појаву јер ако је на време не утврдимо и не будемо спремни на њу, могуће су велике и тешке компликације како у току трудноће тако и у време порођаја нарочито у трећем и четвртом порођајном добу.

Приступ сваког акушера мора бити крајње озбиљан при постојању сваке па и најмање индикације која би указивала на постојање овог стања.

ЛИТЕРАТУРА

1. Barss VA, Benacerraf BR, Frigoletto FD: Ultrasonographic determination of chorion type in twin gestation. *Obstet Gynecol* 66:779, 1985.
2. Benirschke K, Harper V: The acardiac anomaly. *Teratology* 15:311, 1977.
3. Bulmer MD: *The Biology of Twinning in Man*. Oxford, Clarendon Press, 1970.
4. Edvard E, Wellach MD, Howard A et al.: *Reproductive medicine and surgery*. 1995.
5. Kurjak A: *Ultrasound in clinical medicine*. 1989.
6. Mannino FL, Jones KL, Benirschke K: Congenital skin defects and fetus papyraceus. *J Pediatr*. 91:559, 1977.
7. Romero R, Duffy TP, Berkowitz RL, et al.: Prolongation of a preterm pregnancy complicated by death of a single twin in utero and disseminated intravascular coagulation. *N Engl J Med* 310:772, 1984.