

OPERATIVNO LEČENJE SUPRAKONDILARNOG PRELOMA LAKTA KOD DETETA PERKUTANOM METODOM

KORESPONDENT

Dorđe Kadić

Odeljenje ortopedске hirurgije
i traumatologije
KBC Kosovska Mitrovica
kbckmuprava@yahoo.com

AUTORI

Đ. Kadić¹, A. Bozović^{1,2}, G. Radojević¹, Lj. Jakšić¹, M. Milić²

¹ Odeljenje ortopedске hirurgije i traumatologije, KBC Kosovska Mitrovica

² Medicinski fakultet, Univerzitet u Prištini sa privremenim sedištem u Kosovskoj Mitrovici

SAŽETAK

Suprakondilarni prelomi predstavljaju najčešće povrede lakta kod dece i povezana je sa produženim morbiditetom usled mogućih komplikacija koje mogu dovesti do deformiteta. Odluka o metodi lečenja se donosi na osnovu klasifikacije po Gartlandu (I, II, III i IV tipa) i lečenje može biti neoperativno (I i II tip) i operativno (III i IV tip). Kada je perkutana metoda u pitanju, glavna dilema za njenu primenu odnosi se na pinovanje sa medijalne strane lakta jer postoji velika mogućnost povrede n. ulnarisa koja se prema podacima iz literature dešava u nekih 15% slučajeva. Cilj lečenja je ublažavanje bolova i održavanje funkcionalnog statusa pacijenta. Prikazani slučaj u ovom radu predstavlja pacijenta sa kojim će se kliničar najverovatnije susresti i prikazuje kliničku procenu stanja pacijenta, način odlučivanja o metodi lečenja i ishod preduzetog tretmana. Devojčica, stara 8 godina, zadobila povredu pri padu tokom igranja. Na odeljenju ortopedске hirurgije i traumatologije, Kliničko bolničkog centra Kosovska Mitrovica, pacijentkinja je klinički i radiografski pregledana, pri čemu je povreda definisana kao suprakondilarni prelom tip III po Gartlandu. Nakon adekvatne preoperativne pripreme u opštoj anesteziji, bez korišćenja poveske-Turniket, uz korišćenje C luka, uradi se repozicija i nakon dobijanja zadovoljavajuće pozicije ulomaka isti se fiksiraju perkutano sa 3 Kiršnerove igle, dve medijalno i jedna lateralno. Pacijentkinja otpuštena 3 dana nakon prijema sa kontrolama koje su obavljane na 7 dana. Kiršnerove igle uklonjene 5. nedelje od operacije i započet fizikalni tretman, nakon koga su u potpunosti vraćeni pokreti fleksije i ekstenzije te pronacije i supinacije. Slični rezultati se sreću i u literaturi. Ove informacije mogu biti od pomoći pri savetovanju roditelja šta mogu da očekuju nakon povrede svog deteta. Takođe, predstavljaju dokaz dobre kliničke prakse za lekare ortopedije, kao i fizioterapeute.

Ključne reči: suprakondilarni prelom, operativno lečenje, perkutana metoda.

ENGLISH

OPERATIVE TREATMENT OF SUPRACONDYLAR ELBOW FRACTURE IN A CHILD USING THE PERCUTANEOUS METHOD

Đ. Kadić¹, A. Bozović^{1,2}, G. Radojević¹, Lj. Jakšić¹, M. Milić²

¹ Department of Orthopedic Surgery and Traumatology, KBC Kosovska Mitrovica

² Faculty of Medicine, University of Pristina with temporary seat in Kosovska Mitrovica

SUMMARY

Supracondylar fractures are the most common elbow injuries in children and are associated with prolonged morbidity due to possible complications that can lead to deformity. The decision on the treatment method is made based on Gartland's classification (I, II, III and IV types) and the treatment can be non-operative (I and II type) and operative (III and IV type). When it comes to the percutaneous method, the main dilemma for its implementation is related to pinning from the medial side of the elbow because there is a high possibility of injury to the n. ulnaris which, according to data from the literature, occurs in some 15% of cases. The aim of treatment is pain relief and maintenance of the patient's functional status. The case presented in this paper represents a patient with whom the clinician is most likely to encounter and shows the clinical assessment of the patient's condition, the way of deciding on the treatment method and the outcome of the treatment undertaken. A girl, 8 years old, was injured when she fell while playing. At the Department of Orthopedic Surgery and Traumatology, Clinical Hospital Center Kosovska Mitrovica, the patient was clinically and radiographically examined, and the injury was defined as a supracondylar fracture type III according to Gartland. After adequate preoperative preparation under general anesthesia, without the use of a drape - Turniquet, with the use of a C-bow, repositioning is performed and after obtaining a satisfactory position of the fragments, they are fixed percutaneously with 3 Kirschner needles, two medially and one laterally. The patient was discharged 3 days after admission with controls performed for 7 days. The Kirschner pins were removed on the 5th week after the operation and physical treatment was started, after which the movements of flexion and extension as well as pronation and supination were fully restored. Similar results are found in the literature. This information can be helpful in advising parents about what to expect after their child's injury. Also, they represent evidence of good clinical practice for orthopedic doctors and physiotherapists.

Key words: supracondylar fracture, operative treatment, percutaneous method.

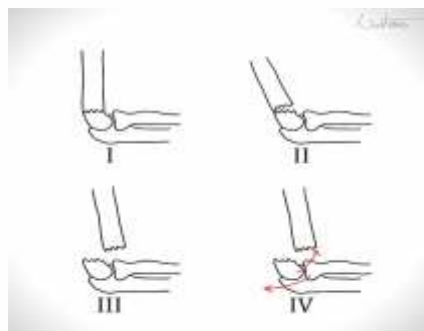
UVOD

Suprakondilarni prelomi predstavljaju najčešće povrede lakta kod dece (1-3). Ova vrsta preloma je povezana sa produženim morbiditetom kod dece usled neurovaskularnih komplikacija, nepravilnog spajanja fragmenata prelomljenih kostiju što vodi stvaranju deformiteta, kao i razvoju kompartment sindroma (4, 5). Suprakondilarni prelomi čine oko 15% svih preloma koji se dijagnostikuju u dečijem uzrastu i oko 60% svih preloma lakta kod dece (1-3). Najčešći se javljaju kod dečaka u uzrastu između pete i devete godine života (3). Najčešći mehanizam nastanka preloma je pad na ispruženu ruku deteta, a u više od 90 slučajeva distalni fragmenti prelomljene kosti se pomeraju unazad (6, 7).

Suprakondilarni prelomi lakta kod dece mogu biti fleksioni koji su dosta retki i ekstenzioni koji se sreću kod oko 98% povređene dece (6). Prilikom pregleda deteta sa suprakondilarnim prelomom uočava se prinudan položaj povređene ruke prećen bolom, sa nemogućnošću izvođenja pokreta fleksije i ekstenzije i prisutnim deformitetom manjeg ili većeg obima (8). Sam pregled uključuje i neurološki pregled zbog mogućih lezija radijalnog i ulnarnog nerva (8). Odluka o metodi lečenja se donosi na osnovu klasifikacije po Gartland-u (I, II, III i IV tipa) i lečenje može biti neoperativno (I i II tip) i operativno (III i IV tip) (6-9). Od presudnog značaja za uspešno izlečenje i oporavak je brza repozicija i adekvatna imobilizacija, odnosno pravovremeno operativno lečenje zatvorenim metodom perkutanom pinovanjem ili otvorenim metodom kod ozbiljnije povrede (8, 10). Pod pravovremenim lečenjem ove vrste preloma podrazumeva se ono koje je preduzeto u prvih 12h do 18h od povrede (10).

Cilj lečenja je ublažavanje bolova i održavanje funkcionalnog statusa pacijenta (6). Svaka od metoda lečenja suprakondilarnih preloma je povezana sa nekim od poznatih rizika, posebno invazivni i hirurški tretmani (6, 8). Kada je perkutana metoda u pitanju, glavna dilema se odnosi na pinovanje sa medijalne strane lakta jer postoji velika mogućnost povrede n. ulnarisa koja se prema podacima iz literature dešava u nekih 15% slučajeva (11). Međutim, stabilnost fiksacije je značajno veća ukoliko se igle aplikuju sa obe strane, tj. ukršteno (11).

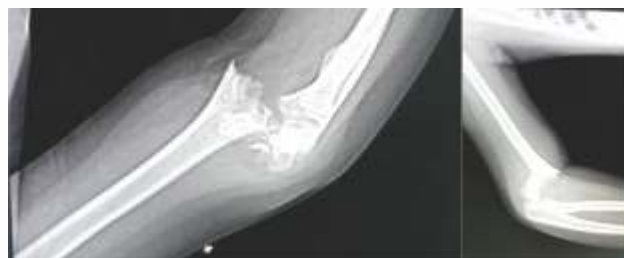Stoga se diskusija i odluka o metodi lečenja za svakog pojedinačnog pacijenta donosi nakon razgovora između pacijenta i lekara, kao i kolega međusobno razmatranjem potencijalnih rizika i koristi za pacijenta uzimajući u obzir dostupne podatke o stanju pacijenta nakon obavljenog kliničkog pregleda kao i propisane standard i smernice lečenja iz literature (6, 12). Prikayani slučaj u ovom radu predstavlja pacijenta sa kojim će se kliničar najverovatnije susresti i prikazuje kliničku procenu stanja pacijenta, način odlučivanja o metodi lečenja i ishod preduzetog tretmana.



Slika 1. Klasifikacija preloma lakta po Gartlandu

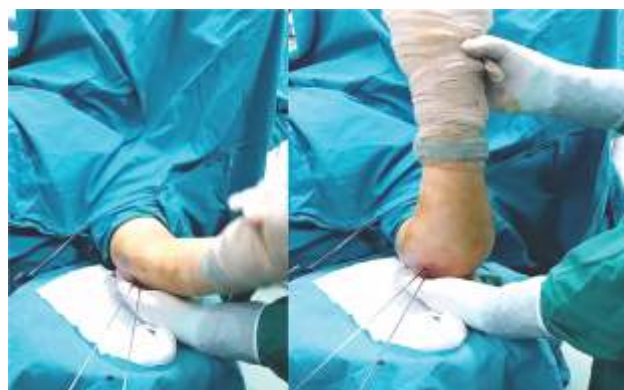PRIKAZ SLUČAJA

Devojčica, stara 8 godina, zadobila povredu pri padu tokom igranja. Inicijalno zbrinuta u drugoj ustanovi, gde je urađena repozicija i postavljena imobilizacija. Na našem odeljenju klinički i radiografski pregledana. Urađena radiografija levog lakta u dva pravca pri čemu je povreda definisana kao suprakondilarni prelom tip III po Gartlandu. Lokalni NC nalaz u trenutku prijema je bio uredan.



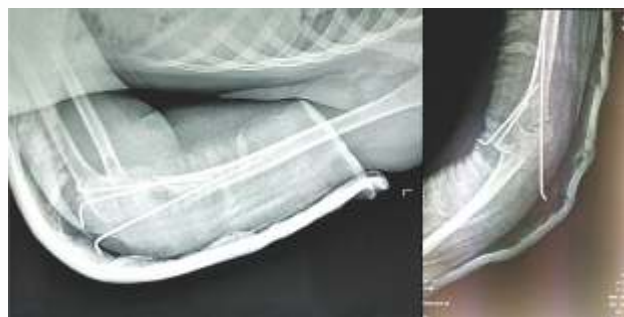
Slika 2. Preoperativni snimak povređene leve ruke u AP i LL poziciji

Nakon adekvatne preoperativne pripreme u opštoj anesteziji, bez korišćenja povese-Turniquet, uz korišćenje C luka, uradi se repozicija i nakon dobijanja zadovoljavajuće pozicije ulomaka isti se fiksiraju perkutano sa 3 Kiršnerove igle, dve medijalno i jedna lateralno.



Slika 3. Prikaz testiranja stabilnosti nakon osteosinteze perkutanom metodom

Pritom, vodilo se računa o vrednostima Baumanovog i nosećeg ugla, kao i funkcionalnog faktora. Na stolu dobijena korektna stabilnost, testirani svi fiziološki pokreti, bez prisustva krepitacija. Postavljena nadlaktatna gipsana imobilizacija. Lokalni neurocirkulatorni nalaz postoperativno uredan.



Slika 4. Postoperativni snimak leve ruke u AP i LL poziciji

Pacijentkinja otpuštena 3 dana nakon prijema sa kontrolama koje su obavljane na 7 dana. Gipsana imobilizacija

uklonjena 4. nedelje, sa rukom u miteli i uz povremenu ekstenziju u laktu. Kiršnerove igle uklonjene 5. nedelje od operacije i započet fizikalni tretman.

Nakon završene fizikalne terapije u potpunosti vraćeni pokreti fleksije i ekstenzije te pronacije i supinacije.



Slika 5. Prikaz opsega pokreta nakon završetka lečenja i obavljene fizikalne terapije, sedam nedelja nakon operacije

DISKUSIJA SA ZAKLJUČKOM

Prelomi lakta kod dece su izuzetno traumatični kako za dete tako i za roditelja, te je stoga je neophodno brzo reaganje. Ranom hirurškom intervencijom postiže se stabilna fiksacija i koštano spajanje uz poboljšanje funkcije lakta (13).

Zatvorena repozicija i perkutano pinovanje se u mnogim studijama smatraju zlatnim standardom u rešavanju suprakondilarnih preloma II i III tipa po Gartlandu (11). Nakon zatvorene repozicije i perkutanog pinovanja suprakondilarnih fraktura humerusa prosečni period do uklanjanja igala iznosi 3 do 4 nedelje (14). Opseg pokreta lakta se vraća na 72% kontralateralnog pokreta za oko 6 nedelja nakon pinovanja i progresivno se povećao na 86% do 12 nedelje, 94% do 26 nedelje i 98% do 52 nedelje nakon intervencije (14). Nakon zatvorene repozicije i perkutanog pinovanja 94% normalnog opsega pokreta lakta deteta treba očekivati za oko 6 meseci nakon pinovanja, a dalje poboljšanje se može očekivati unutar godinu dana od operacije (14). Prednost zatvorene metode je mnogo manja mogućnost nastanka komplikacija u vidu infekcija, povrede nerava, kontraktura, miozitis osifikansa (11-15). Posledice neadekvatnog operativnog lečenja ove vrste povrede ostavljaju trajni deformitet na laktu od kojih je najčešći valgusni lakat, što stavlja veliki teret na operativni tim i samog operatora pa se zbog same složenosti povrede i anatomije dečijeg lakta mora biti izuzetno precizan i oprezan kako bi rezultat operativnog lečenja bio odličan kao u našem slučaju (11-13). Za razliku od komplikovanih, kod nekomplikovanih suprakondilarnih i lateralnih kondilarnih fraktura distalnog humerusa potrebno je u proseku oko pet nedelja kako bi se povratio prvobitni opseg pokreta lakta u pravcu ekstenzije, fleksije, supinacije i pronacije i to nakon uklanjanja gipsa, a bez fizikalne terapije (15). Fleksija se oporavila poslednja u poređenju sa ostale pravce ekstenzije, supinacije i pronacije (15). Slični rezultati su dobijeni u našem prikazu slučaja. Ove informacije mogu biti od pomoći pri savetovanju roditelja šta mogu da očekuju nakon povrede svog deteta. Takođe, predstavljaju dokaz dobre kliničke prakse za lekare ortobede, kao i fizioterapeute.

LITERATURA

- Cheng JC, Shen WY. Limb fracture pattern in different pediatric age groups: a study of 3,350 children. *J Orthop Trauma*. 1993;7(1):15-22. doi: 10.1097/00005131-199302000-00004.
- Wilkins KE. Fractures and dislocations of the elbow region. In: Rockwood CA Jr, Wilkins KE, King RE, editors. *Fractures in children*. 3rd ed. Philadelphia: JB Lippincott; 1991. pp. 526-617.
- Alburger PD, Weidner PL, Randal RB. Supracondylar fractures of the humerus in children. *J Pediatr Orthop* 1992;12:16-9
- Garg S, Weller A, Larson AN, Fletcher ND, Kwon M, Schiller J, Browne R, Copley L, Ho C. Clinical characteristics of severe supracondylar humerus fractures in children. *J Pediatr Orthop*. 2014;34(1):34-9.
- Weller A, Garg S, Larson AN, Fletcher ND, Schiller JR, Kwon M, Copley LA, Browne R, Ho CA. Management of the pediatric pulseless supracondylar humeral fracture: is vascular exploration necessary? *J Bone Joint Surg Am*. 2013;95(21):1906-12. 5.
- Heggeness MH, Sanders JO, Murray J, Pezold R, Sevarino KS. Management of Pediatric Supracondylar Humerus Fractures. *J Am Acad Orthop Surg*. 2015;23(10):e49-51.
- Skaggs D, Pershad J. Pediatric elbow trauma. *Pediatr Emerg Care*. 1997;13(6):425-34.
- Hope N, Varacallo M. Supracondylar Humerus Fractures. [Updated 2022 Feb 12]. In: StatPearls [Internet]. Treasure Island (FL): StatPearls Publishing; 2022. Available from: <https://www.ncbi.nlm.nih.gov/books/NBK560933/>
- Iorio C, Crostelli M, Mazza O, Rota P, Polito V, Perugia D. Conservative versus surgical treatment of Gartland type 2 supracondylar humeral fractures: What can help us choosing? *J Orthop*. 2018;16(1):31-35.
- Abzug JM, Herman MJ. Management of supracondylar humerus fractures in children: current concepts. *J Am Acad Orthop Surg*. 2012;20(2):69-77.
- Uludağ A, Tosun HB, Aslan TT, Uludağ Ö, Gunay A. Comparison of Three Different Approaches in Pediatric Gartland Type 3 Supracondylar Humerus Fractures Treated With Cross-Pinning. *Cureus*. 2020 Jun 23;12(6):e8780. doi: 10.7759/cureus.8780. PMID: 32596093; PMCID: PMC7314373.
- Vaquero-Picado A, González-Morán G, Moraleda L. Management of supracondylar fractures of the humerus in children. *EFORT Open Rev*. 2018;3(10):526-540.

-
13. Lu X, Yan G, Lu M, Guo Y. Epidemiologic features and management of elbow dislocation with associated fracture in pediatric population. *Medicine (Baltimore)*. 2017;96(48):e8595.
 14. Zions LE, Woodson CJ, Manjra N, Zalavras C. Time of return of elbow motion after percutaneous pinning of pediatric supracondylar humerus fractures. *Clin Orthop Relat Res*. 2009 Aug;467(8):2007-10. doi: 10.1007/s11999-009-0724-y. Epub 2009 Feb 7. PMID: 19198963; PMCID: PMC2706343.
 15. Wang YL, Chang WN, Hsu CJ, Sun SF, Wang JL, Wong CY. The recovery of elbow range of motion after treatment of supracondylar and lateral condylar fractures of the distal humerus in children. *J Orthop Trauma*. 2009 Feb;23(2):120-5. doi: 10.1097/BOT.0b013e318193c2f3.