

# ŠVANOM VESTIBULARISA, TRETIRAN GAMMA NOŽEM, DIJAGNOSTIKOVAN NAKON TRANZITORNOG ISHEMIJSKOG ATAKA POSTERIORNOG CEREBRALNOG SLIVA

## AUTORI

Filipović Danić Snežana<sup>1</sup>, Mitrović Vekoslav<sup>2</sup>, Biševac Boban<sup>3</sup>, Milošević Nenad<sup>1</sup>, Dančetović Jelena<sup>1</sup>

<sup>1</sup> Medicinski fakultet Univerziteta u Prištini, Kosovska Mitrovica, Srbija

<sup>2</sup> Medicinski fakultet, Univerzitet u Istočnom Sarajevu, Medicinski fakultet Foča, Bosna i Hercegovina

<sup>3</sup> Klinika za neurologiju, Klinički centar Niš

## KORESPONDENT

Snežana Filipović Danić

Medicinski fakultet  
Univerziteta u Prištini,  
Kosovska Mitrovica, Srbija

snezanadanic@hotmail.com

## SAŽETAK

Prikaz slučaja bolesnika koji je na neurološku eksploraciju primljen sa kliničkom slikom cerebrovaskularnog akcidenta posteriorne cirkulacije (TIA V-B sliva), te je u okviru dijagnostičkog protokola uradjen i CT endokranijuma. Nalaz CT mozga ukazao je na postojanje promene u desnom pontocerebelarnom uglu koja je na, kasnije obavljenom, NMR pregledu dijagnostikovana kao Švanom n. vestibularisa. Nakon neurohirurškog razmatranja, pacijent je upućen na tretman Gamma knife-om. Nakon ovakvog tretmana koji je sproveden u lokalnoj anesteziji, pacijent je otpušten u dobrom opštem stanju. Kontrolni pregledi su ukazali na lakše smetnje pri stimulaciji auditivnih struktura levog uva, a kontrolni NMR pregledi nisu ukazivali na recidivantni fokalni nalaz.

**Ključne reči:** Švanom vestibularisa, Gamma knife, TIA

## ENGLISH

### VESTIBULAR NERVE SCHWANNOMA, TREATED WITH GAMMA KNIFE AND DIAGNOSED AFTER TRANSITORY ISCHEMIC ATTACK IN POSTERIOR CEREBRAL VASCULARISATION

Filipović Danić Snežana<sup>1</sup>, Mitrović Vekoslav<sup>2</sup>, Biševac Boban<sup>3</sup>, Milošević Nenad<sup>1</sup>, Dančetović Jelena<sup>1</sup>

<sup>1</sup> Medical Faculty, University of Pristina, Kosovska Mitrovica, Serbia

<sup>2</sup> University of East Sarajevo, Faculty of Medicine Foča, Republic of Srpska, Bosna and Herzegovina

<sup>3</sup> Clinic of neurology, Clinical center Niš

#### SUMMARY

A case of a patient is shown, who was admitted for neurological exploration, with clinical manifestations of the cerebrovascular accident in the posterior circulation (TIA V-B vascularisation). In accordance with diagnostic protocol, an endocranial CT was performed. The results of the brain CT indicated an existence of an alteration in the right pontocerebellar angle area, which was subsequently diagnosed as a n. vestibularis schwannoma in an NMR examination. After a neurosurgical deliberation, the patient was treated with a gamma knife. After this surgery, which was done in a local anesthesia, the patient's condition was well and he was discharged. Control examinations have shown minor difficulties during the stimulation of the left ear auditive structures. Control examinations involving NMR showed no signs of recidivate focal findings.

**Key words:** n. vestibularis schwannoma, gamma knife, TIA

## UVOD

Vestibularni švanom (Neurinom akusticusa) predstavlja histološki benignu neoplazmu koja se razvija iz Švanovih ćelija prvenstveno vestibularne grane VIII kranijalnog nerva, a koje su od značaja za sluh i ravnotežu. Svoj rast započinje u unutrašnjem slušnom kanalu i širi se prema pontocerebralnom uglu (PCU). Obzirom da je u pitanju spororastući tumor, po proceni većine studija godišnji rast je oko 1,5mm. Najveća incidenca je između četvarte i pete dekade života.

Vestibularni švanom je najčešći tumor pontocerebelarnog ugla, a kroz PCU, pored vaskularnih struktura, prolaze grane od V do XI kranijalnog nerva. Tumor svojim rastom može da potiskuje i komprimuje susedni cerebelum, pons inavedene kranijalne nerve. S obzirom na spor rast, u trenutku kada se ispolje simptomi, mnogi od ovih tumora su već veliki, pa i cistično izmenjeni i zahtevaju dalji hirurški tretman.

Simptomi koji su karakteristični za prisustvo ovog tumora su: jednostrano zujanje, i jednostrano slabljenje sluha koje ponekad može nastati i naglo. Do opisanih simptoma dolazi jer tumor pritiska akustički živac i onemogućava njegovu nesmetano funkcionisanje. Jednostrani tinitus može ostati jedini simptom godinama. Pored zahvaćenosti VIII kranijalnog nerva, posebno osetljivi na pritisak u regionu pontocerebelarnog ugla su V (trigeminalni) i VII (facijalni) kranijalni nerv, pa je jedan od najranijih neuroloških ispada kod tumora PCU, ugašen konjunktivalni, odnosno kornealni refleks na strani tumora. U odmaklom stadijumu dolazi do pojave slabosti ekstremiteta zbog pritiska na moždano stablo, ili znakova hidrocefalusa kao posledice opstrukcije likvorskih puteva.

Sumnja da postoji vestibularni švanom (akustički neurinom) postavlja se ukoliko postoji zujanje u uhu i gubitak sluha na istoj strani. U svrhu dijagnostikovanja koriste se, u prvom redu, otološka ispitivanja - audiometrija i auditivni evocirani potencijali, a radi potvrđivanja dijagnoze i raspoložive neuroimaging metode - kompjuterizovana tomografija i magnetna nuklearna rezonanca intrakranijalnih struktura.

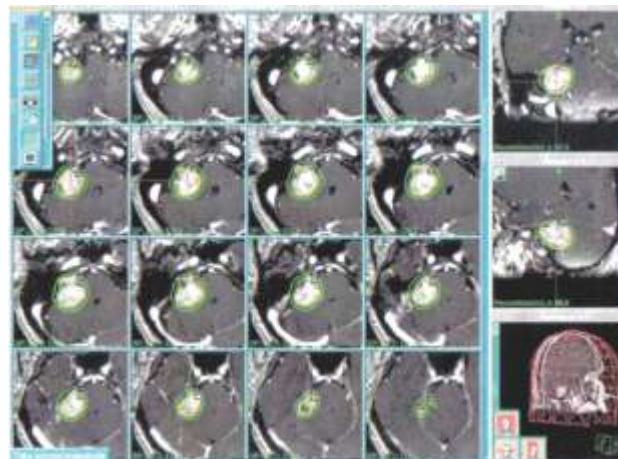
## PRIKAZ SLUČAJA

Pacijent star 68 god. hospitalizovan na Neurološkom odeljenju KBC Priština sa sedištem u Gračanici zbog gubitka svesti koji je nastao u jutarnjim časovima, praćen penom na ustima i povremenim grčenjem leve ruke. U toku transporta psihomotorno agitiran, povremeno cijanotičan u licu, nekoliko puta povraćao. Pri prijemu, somnolentno - soporozan, povremeno agitiran, prisutna supranuklearna paraliza n.facijalisa desno kao i desnostrani piramidni deficit stepena plegije sa pozitivnim znakom Babinskog. Zbog težine kliničke slike koja je odgovarala cerebrovaskularnom akcidentu, odmah je uradjena kompjuterizovana tomografija mozga - ventrikularni sistem lako proširen sa proširenim sulcima na konveksitetu mozga kao rezultat simetrične atrofije vaskularne geneze, sa sumnjom na infiltrat nerazjašnjene etiologije u desnom PCU.

Naknadno dobijeni autoanamnestički podaci govore da je dvadesetak dana pre prijema imao kratkotrajnu epizodu nestabilnosti, a više godina unazad ima zujanje u ušima i oslabljen sluh, ali se nije zbog toga obraćao lekaru. U toku hospitalnog tretmana tertiran antiedematoznom, rehidra-

cijom i simptomatskom terapijom, nakon čega se piramidni deficit u potpunosti povlači, a u neurološkom nalazu su perzistirali tinitus, hipakuzija i pozitivan znak Romberga bez vizualne kontrole. Opušten je sa Dg Hemiplegia lat dex transitoria. TIA. Epi symptomatica. Hypertensio art. i preporukom da redovno koristi antihipertenzivnu, antiagregacionu i simptomatsku terapiju. Savetovano je da se uradi NMR mozga, a uradjena NMR mozga verifikuje ekspanzivnu promenu u desnom PCU prečnika 2,5x2cm, koja odgovara vestibularnom Švanomu. Zbog toga je istog dana hospitalizovan na NHK-KCS u Beogradu. Na prijemu pacijent svestan, pravilno orijentisan, komunikativan, bez grube piramidne lateralizacije, Romberg pozitivan. Pacijent prikazan kolegijumu NHK i upućen na stručni konzilijum, gde je s obzirom na veličinu promene, godine pacijenta i udružene bolesti, donesena odluka da se uputi na radiohirurški tretman Gamma knife-om. Stereoataksična forma bila je primenjena u lokalnoj anesteziji. Tumor je tertiran sa trinaest 8mm, tri 14mm i dva 4mm kolimatora. Propisana doza je bila 10GY (Gy-grejem, merna jedinica zračenja) po ivicama. Pacijent je dobro podneo tretman, te je istog dana otpušten u dobrom opštem stanju.

Slika 1. Prikaz uklanjanja Švanoma pod dejstvom gamma knife-a



Kontrolnim neurološkim pregledom je utvrđeno da neurološki deficit nije prisutan, a subjektivne tegobe u smislu diskretnog tinitusa su jedini simptom koji pacijent ima. U svrhu ispitivanja integriteta auditivnih struktura uradjeni su EP. Pri stimulaciji desnog uva jačinom 10 dB nisu registrovani modulisani odgovori. Pri stimulaciji levo, registrovani su slabije modulisani odgovori urednih latenci, te ovakav nalaz govori u prilog lakših smetnji provodjenja pri stimulaciji levog uva. Učinjen je i kontrolni NMR pregled po preporuci ordinirajućeg hirurga, koji evidentira stanje nakon zahvata Gamma knife-om bez fokalnih ili drugih promena.

## DISKUSIJA

Tranzitorni ishemijski atak (TIA) je kratka epizoda neurološke disfunkcije koja traje maksimalno do 60 minuta, prouzrokovana je ishemijom pojedinih delova mozga, a neurovizuelizacionim (neuroimaging) procedurama ne registruje prisustvo akutnog infarkta mozga. (1) Uzroci nastanka TIA su hipoperfuzija i mikroembolija. TIA nastaje naglo, uglavnom bez provokacija i često prethodi ishemijskom moždanom udaru. Na osnovu ABCD score-e određuje se potreba za hospitalnim tretmanom. Navedeni klinički, dijagnostički

parametri nisu dovoljno pouzdani za postavljanje diferencijalne dijagnoze moždanog udara, već je neophodna dopunska neuroradiološka potvrda. (2) U tom smislu CT mozga je zlatni standard, jer omogućava jasnu diferencijalnu dijagnozu između ishemijskog i hemoragijskog moždanog udara, te tako omogućava selekciju bolesnika pogodnih za različite urgentne terapijske procedure. Akustički neurinom (vestibularni švanom) je benigni, najčešće, spororastući tumor koji nastaje od ćelija omotača vestibularnog živca. Svojim rastom vrši pritisak i na vestibularni i facijalni nerv. (3,4) Klinička slika koja počinje zujanjem u uhu (tinitus), istostranim oštećenjem sluha koje progredira do njegovog potpunog gubitka, upotpunjava se i nestabilnošću pri hodu. Kasnije se razvijaju utrnulost i/ili slabost polovine lica sa iste strane kao rezultat oštećenja facijalnog nerva. Sa daljim rastom, tumori koji pritiskaju moždano stablo, mogu dovesti do disfunkcije i drugih kranijalnih živaca, čak i da ugroze vitalne funkcije. Kod progresivnijeg rasta, sa povećanjem intrakranijalnog pritiska mogu se javiti glavobolja, mučnina, povraćanje, a neretko i dvoslike i/ili ataksija sa nistagmusom. (5)

Unilateralni akustički neurinom čini 8% svih intrakranijalnih tumora; jedan od 100,000 ljudi godišnje dobije ovaj tumor. Simptomi se mogu javiti u bilo kom uzrastu, ali najčešće se viđaju između 30 i 60 god. Ovo oboljenje nije nasledno.

Rana detekcija ovog tumora je veoma teska zbog nedostatka simptoma i veoma oskudne simptomatologije. Upravo zbog toga se jednostrana senzineuralna naglupost i jednostrano zujanje, detaljnije ispituju. Auditivni evocirani potencijali (BERA test) mogu ukazati na postojanje patološkog procesa na putu slušnog živca. Međutim, definitivna dijagnoza se postavlja NMR glave sa kontrastom. (6,7)

U lečenju se koriste tri pristupa: hirurško odstranjivanje, zračenje i konzervativno praćenje. Izbor terapije zavisi

od veličine tumora, nalaza sluha i uzrasta pacijenta. Konzervativno lečenje se primenjuje kada tumor ne izaziva veći pritisak na okolne strukture (moždano stablo, okolne nerve, puteve likvora...) a praćenje ukazuje da je rast sporoprogresivan.

Ukoliko se primeni hirurški tretman, oporavak kod većine bolesnika posle hirurške resekcije tumora, je veoma dobar, ali u postoperativnom periodu zaostaje visok procenat oštećenja sluha uz prisustvo faciopareze i slabost mimične muskulature. (8,9) Aletnativa operaciji je zračna terapija koja se najčešće sprovodi pomoću aparata za zračenje različitog stepena preciznosti. Najpreciznije zračenje se postiže pomoću radiohirurških metoda Gama knife, MR Linac. Ciber knife.... Ovako preciznim zračenjem se može zaustaviti rast tumora ako nisu veći od 2,5 cm u prečniku i nisu blizu struktura mozga koje ne podnose zračenje. Kod švanoma malih dimenzija, metoda izbora je stereotaksično zračenje (npr. Gamma knife). (10,11)

Drugi način zračenja je CiberKnife radiosurgeri koji je zbog preciznosti sve popularniji.

## ZAKLJUČAK

Slučaj koji smo prikazali ukazuje na činjenicu da je komorbiditet česta pojava. Tako ponekad različiti klinički entiteti mogu imati sličnu kliničku ekspresiju, te su neophodne dopunske dijagnostičke procedure koje mogu dati parametre distinkcije. Najznačajnije podatke nam daju neuroimaging dijagnostičke tehnike (CT ili NMR). Tako i ovom, slučaju neuroimaging metode su doprinele dijagnostici švanoma vestibularisa koji je kasnije tertiran Gammma knife-om i doveo do saniranja, ranije prisutnih, tegoba.

## LITERATURA

1. Caplan L: Posterior circulation ischemia: then, now, and tomorrow. The Thomas Willis Lecture-2000. *Stroke* 2000;31:2011-2023.
2. Diferencijalna dijagnoza moždanog udara u prehospitalnim uslovima Kuljić-Obradović Dragana, Đoković Svetlana, Labudović Milan Specijalna Bolnica za vaskularne bolesti mozga 'Sveti Sava', Beograd 2006, vol. 6, br. 2-3, str. 66-69
3. Oyama H, Kito A, Maki H, Hattori K, Noda T, Wada K. Schwannoma originating from lower cranial nerves: report of 4 cases. *Nagoya J Med Sci.* 2012 Feb;74(1-2):199-206.
4. Lahoti BK, Kaushal M, Garge S, Aggarwal G. Extra vestibular schwannoma: a two year experience. *Indian J Otolaryngol Head Neck Surg.* 2011 Oct;63(4):305-9. Epub 2011 Feb 23.
5. Kyoshima, K., Uehara, T., Koyama, J., Idomari, K., Yomo, S., (2003) Dumbell C2 shwannomas involving both sensory and motor rootlets: Report of two cases. *Neurosurgery* 53(2): 436-9; discussion 439-40
6. Schultheiss, R., Gullotta, G. (1993) Resection of relevant nerve roots in surgery of spinal neurinomas without persisting neurological deficit. *Acta Neurochir (Wien)*, 122(1-2): 91-6
7. B Machner, S Gottschalk, T Sander, C Helmchen, and H Rambold J. *AJNR Am J Neuroradiol* 2007, 28(9):1633-1638 *Neurol Neurosurg Psychiatry.* 2007 July; 78(7): 772-774.
8. Rambold H, Boenki J, Stritzke G. et al Differential vestibular dysfunction in sudden unilateral hearing loss. *Neurology* 2005. 64:148-151. [PubMed]
9. Matejck V. Bratisl Lek Listy CLINICAL STUDY. Our experience with surgical treatment of the schwannomas of peripheral nerves. 2002; 103 (12): 477 - 479.
10. Boari N, Bailo M, Gagliardi F, Franzin A, Gemma M, del Vecchio A, Bolognesi A, Picozzi P, Mortini P. Gamma Knife radiosurgery for vestibular schwannoma: clinical results at long-term follow-up in a series of 379 patients. *J Neurosurg.* 2014 Dec;121 Suppl:123-42. doi: 10.3171/2014.8.GKS141506.
11. Jung Min Lee, Do Hoon Kwon, Chang Jin Kim, Jeong Hoon Kim Treatment Outcome of Gamma Knife Radiosurgery of Vestibular Schwannomas with Cystic Component. *The Nerve* 2016; 2(1): 1-4. Published online: April 30, 2016 DOI: <https://doi.org/10.21129/nerve.2016.2.1.1>